乳がん検診における
画像検査について

マンモグラフィ

超音波

MRI

学校法人聖マリアンナ医科大学　乳がん検診啓発団体
Smile Mamma Marianna

マンモグラフィ検査について

マンモグラフィ検査とは

マンモグラフィ装置

- 乳房のX線（レントゲン）検査
- 乳房専用の装置で撮影

どうして専用装置を使うの？

乳房はやわらかい組織
乳房を広げる＋固定して撮影します

検査の方法は？

引き出す

乳腺を広げる

圧迫板で固定

撮影

からだにいいことＨＰより

- 乳房が圧迫されている時間は1枚あたり10秒程度
- 片方の乳房に対し2方向の撮影：全部で4回撮影
- 検査時間は10分程度

撮影する角度は 2方向

斜め横から乳房をはさむ

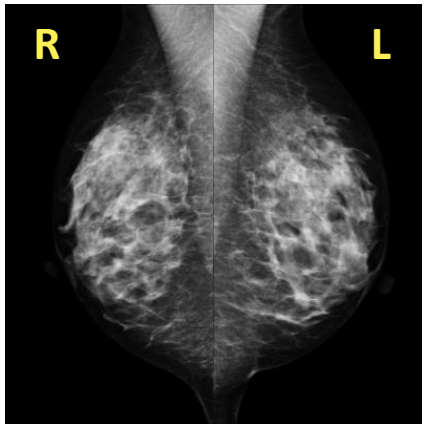

上下から乳房をはさむ

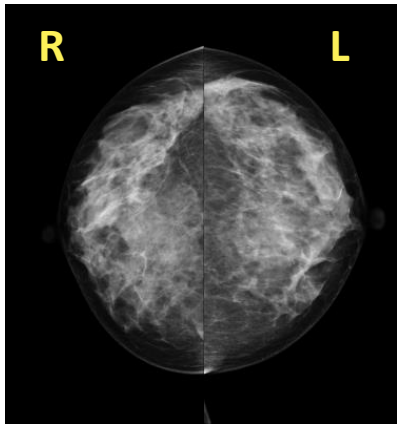

撮影時に乳房を圧迫する理由

- 乳腺と病変の重なりを減らす ⇒ はっきり写す
- 乳房を固定する ⇒ 動きによるボケを減らす
- 乳房の厚みを薄くする ⇒ 被ばくの低減

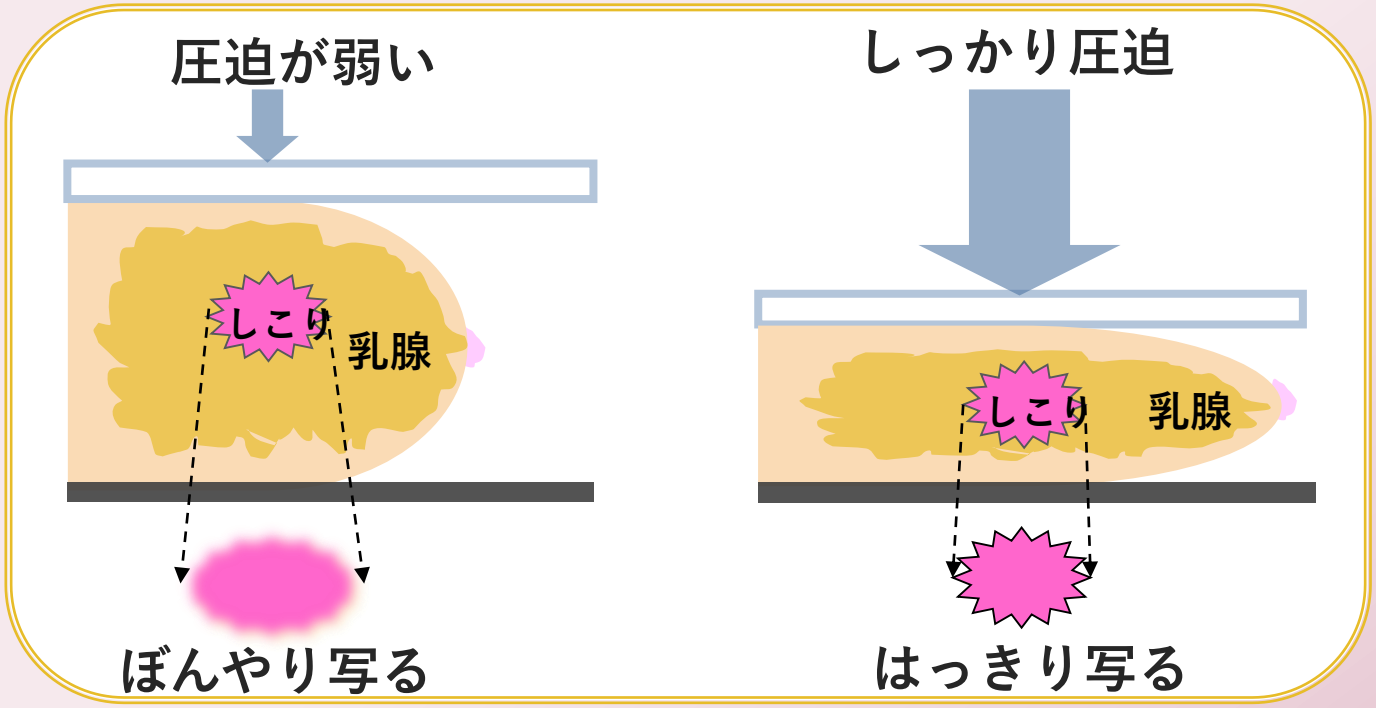

痛いと聞きますが…実際は？

マンモグラフィによる痛みは 個人差が非常に大きい

年齢や乳腺の量，乳房の形，体型，体調により異なる

乳房の大きさ ≠ 圧迫の痛み

我慢できないほど痛みが強いときは
撮影技師に声をかけてください！

もし検査日を選べるなら・・・

ホルモンの関係で乳房の張りが強くなる月経前は避けて
乳房が柔らかい時期に受けることをおすすめします

マンモグラフィは技師と受診者との共同作業

良い写真を撮るためには
受診者の方の協力もとても大切です！

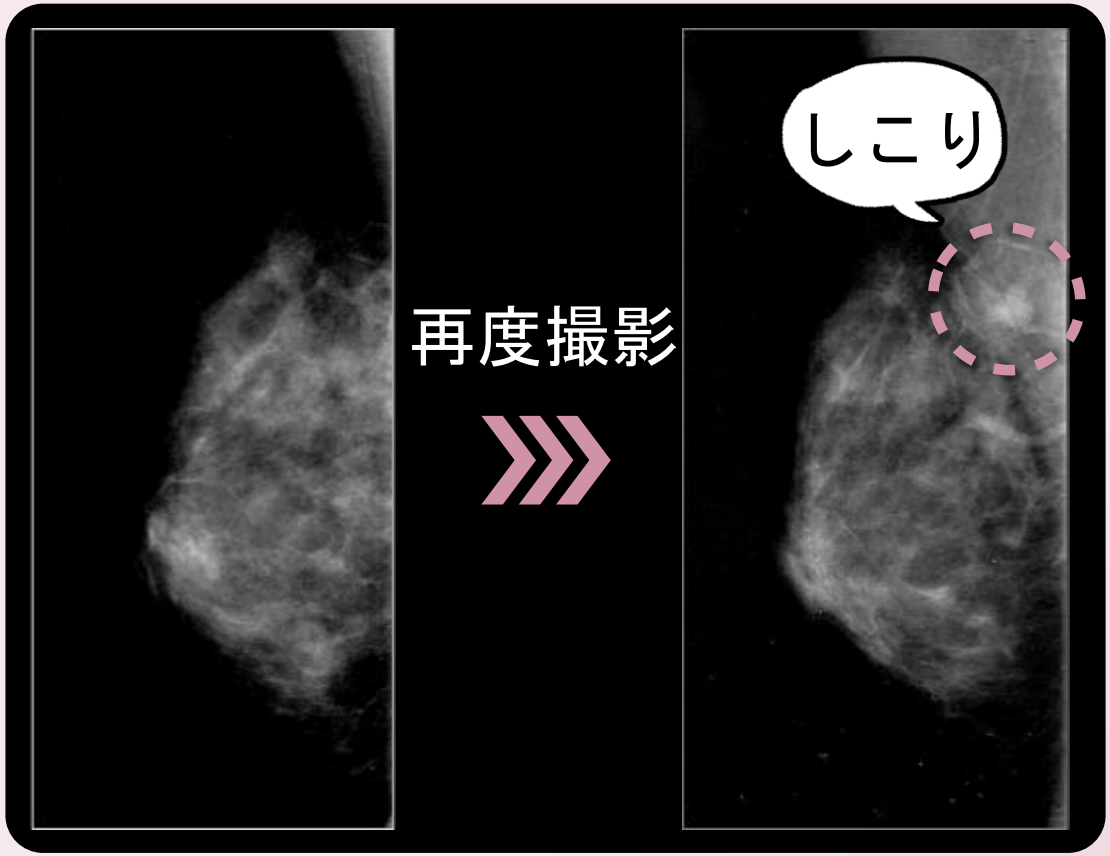

マンモグラフィの撮影は
写真の撮りかたによって

- ✓ 病気がみえない
- ✓ 病気のようにみえる

ことがあります

マンモグラフィの被ばくについて

被ばく線量の比較

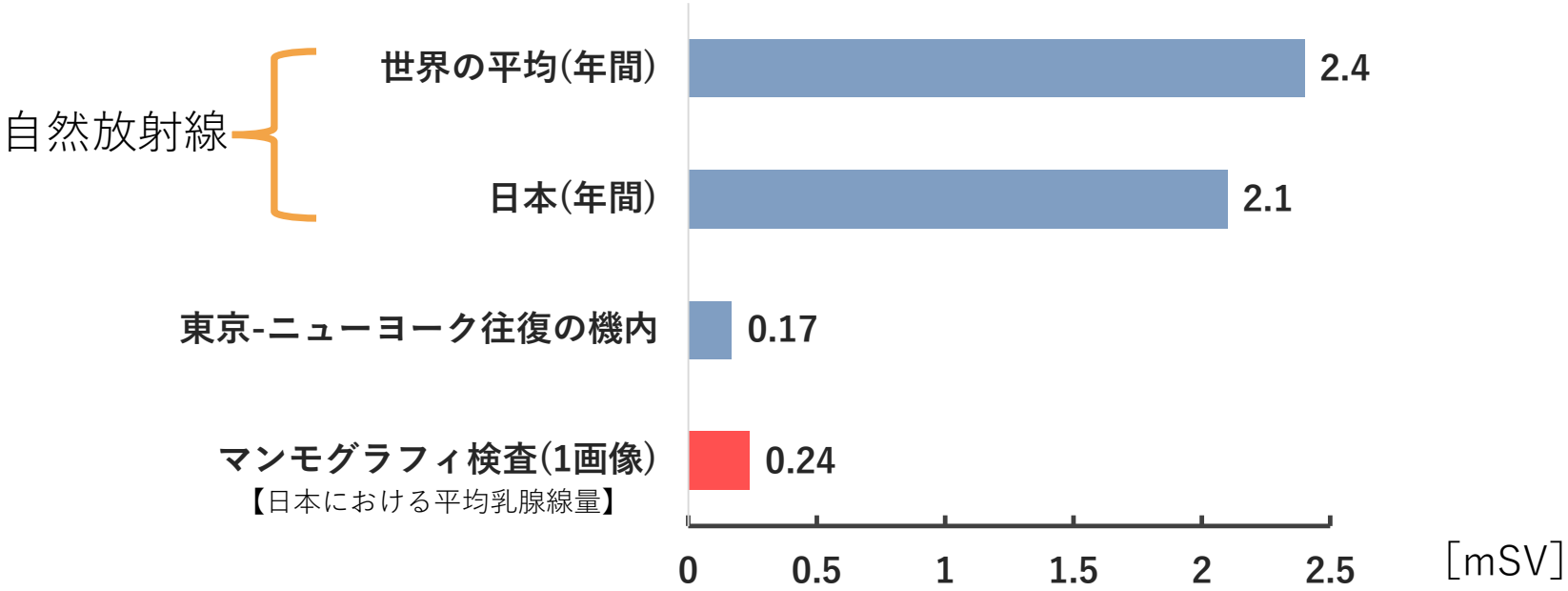

＊出典：原子力安全委員会「生活環境放射線」第3版　2020年

自然界にも放射線は存在します(宇宙，食物，空気中のラドン)

- ✓ **100mSv以下**の被ばく線量で**発がんの確率**が上昇するという科学的根拠はありません
- ✓ 検査によって早期に乳がんを発見できるメリットの方が大きいです

乳房 超音波検査について

乳房の超音波（エコー）検査とは

「プローブ」という小さな機械を乳房にあて
動かしながら画像をみていきます

放射線の被ばくがないため，妊娠中の方も
安心して検査を受けることができます

超音波診断装置

プローブ

検査方法は？

① 上半身裸でベッドに仰向けになる
② 超音波の通りを良くするために乳房全体にゼリーをぬる
③ プローブを乳房の上で動かし全体をみていく
④ リアルタイムで表示される画像を見ながら撮影

検査時間は 10～20分程度

（この一冊で安心！乳がん検診ガイド（TOSHIBA）より）

超音波検査の弱点

✓ 一度に見える範囲が狭く
検査中に記録していない場所は
画像として残らないため
客観性や再現性に乏しい

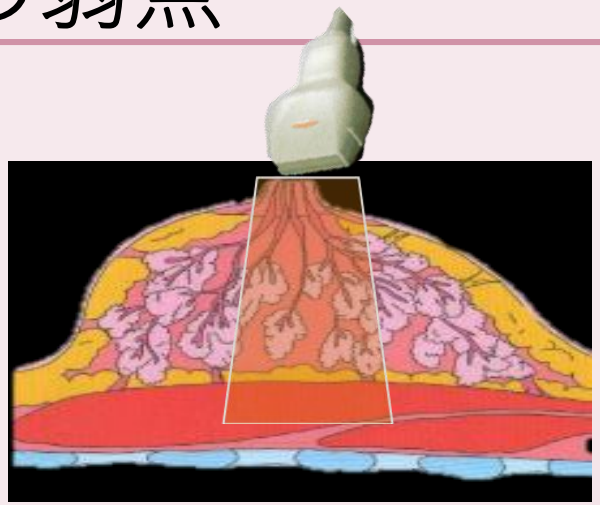

✓ **検査中に異常かどうかを判断**して画像を記録するため
検査する人の技量に左右されやすい

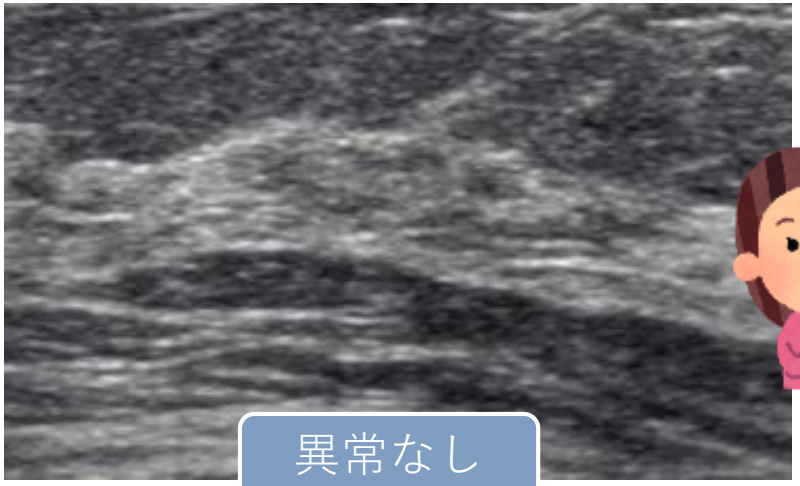

異常なし

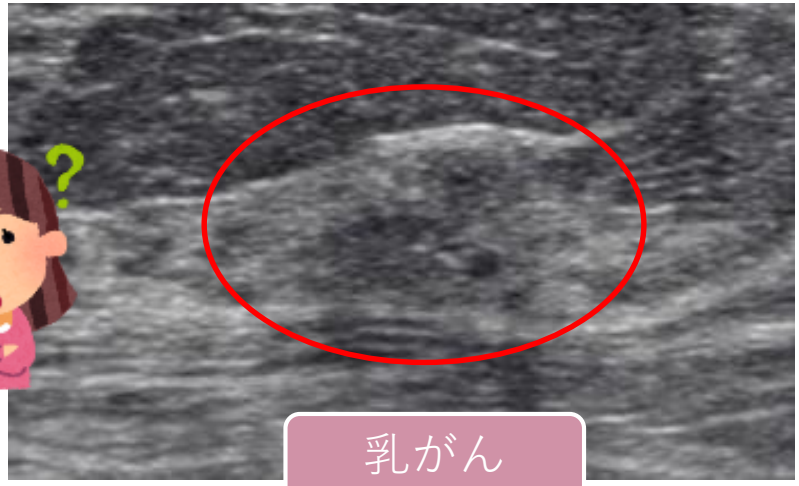

乳がん

マンモグラフィと超音波検査の特徴

マンモグラフィでわかること

- 手で触れることのできない小さなしこり(腫瘤)
- 乳がん初期症状の1つである白い粒 (石灰化)

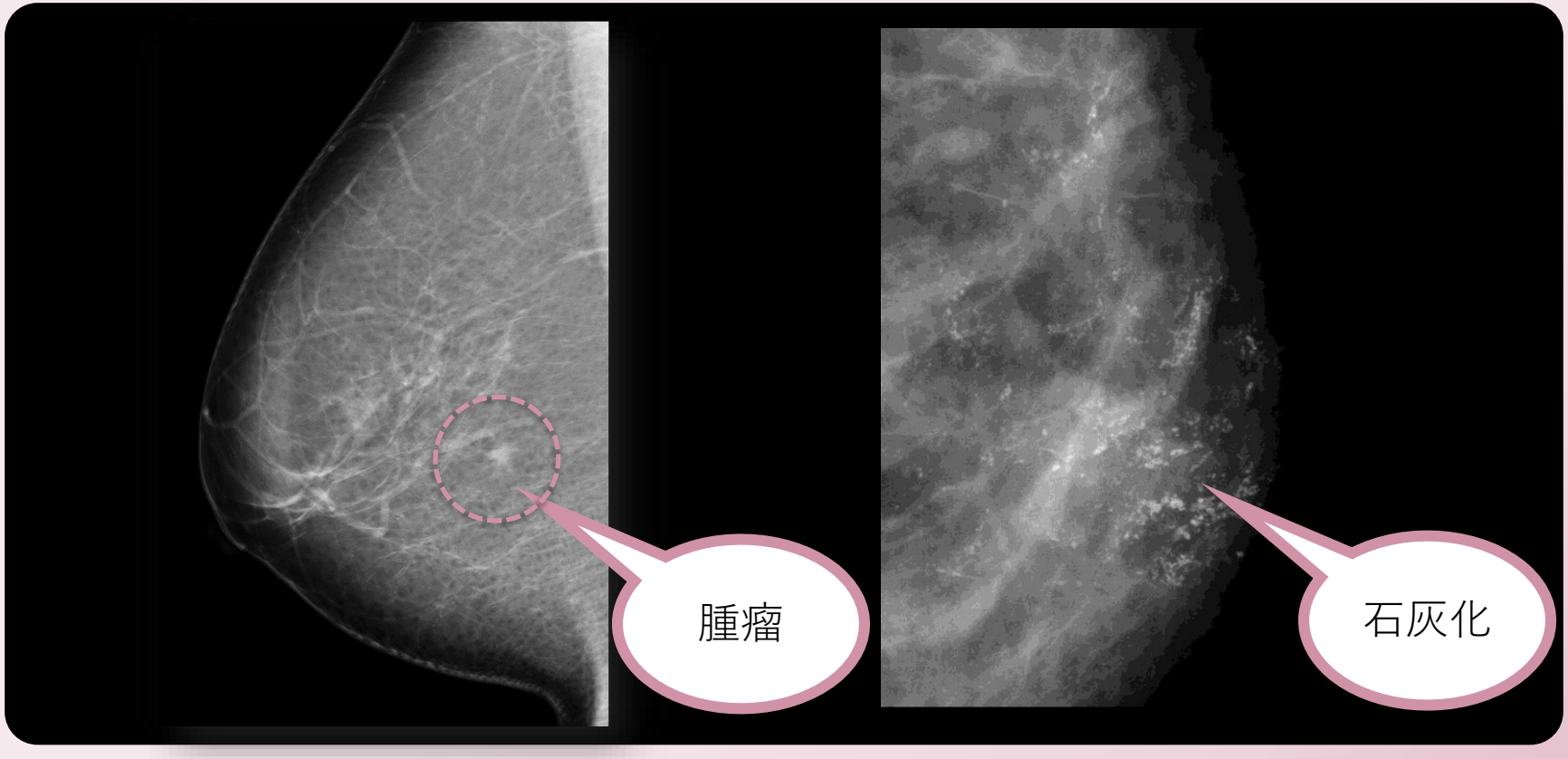

石灰化とは？

- 乳腺内にできるカルシウム成分の粒
- 大きさは1mm以下
- マンモグラフィで検出できる
- 超音波では検出しにくい
- 70%程の人が乳腺内にある
- 良性と悪性のものがある

  ⇒ 大きさ・形・分布で診断

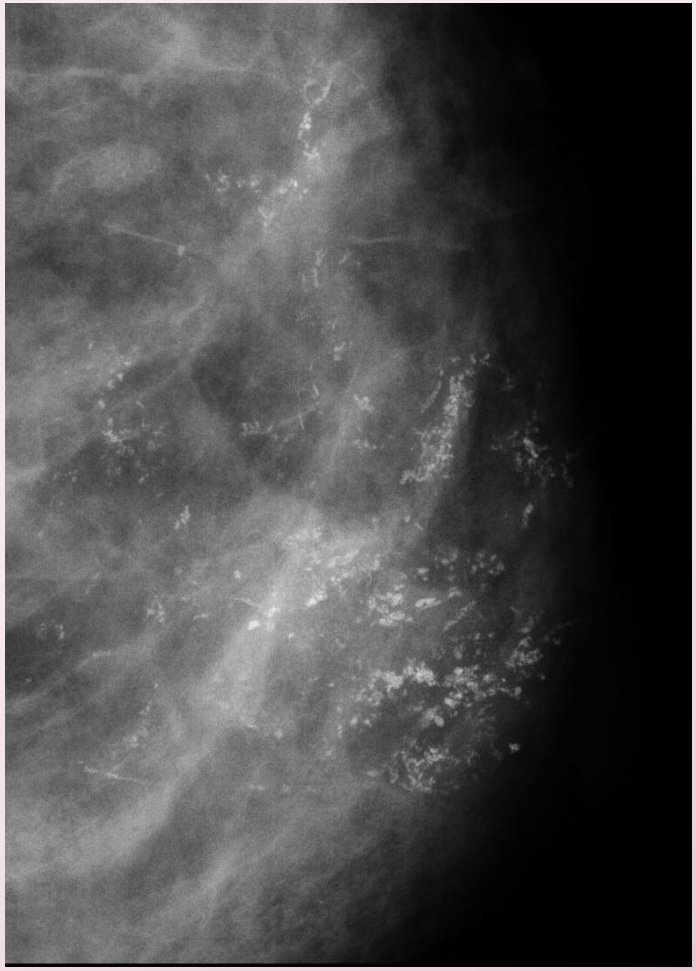

超音波検査で分かること

- しこり(腫瘤)の形や大きさ
- 血流の有無・流量
- 硬さ

しこりの性質も調べることができる

形や大きさをみる

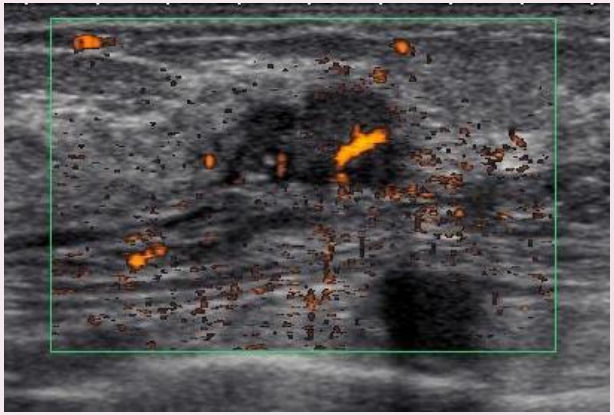

血流をみる

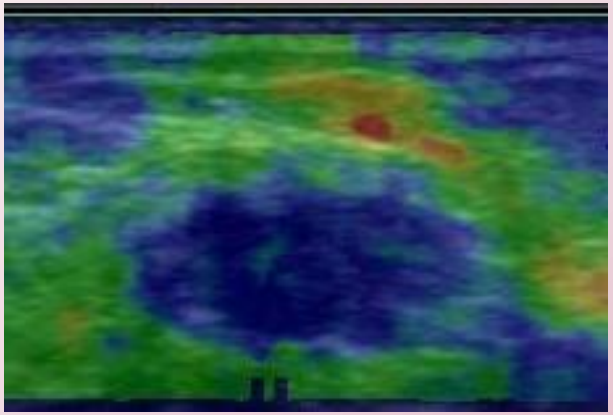

硬さをみる

マンモグラフィにおける「乳房の構成」

乳腺の量が多いほどしこり(腫瘤)が乳腺に隠れてしまう危険性がある
➡乳腺の割合を見た目で4つに分類し，病気の見つかりにくさの程度を表現

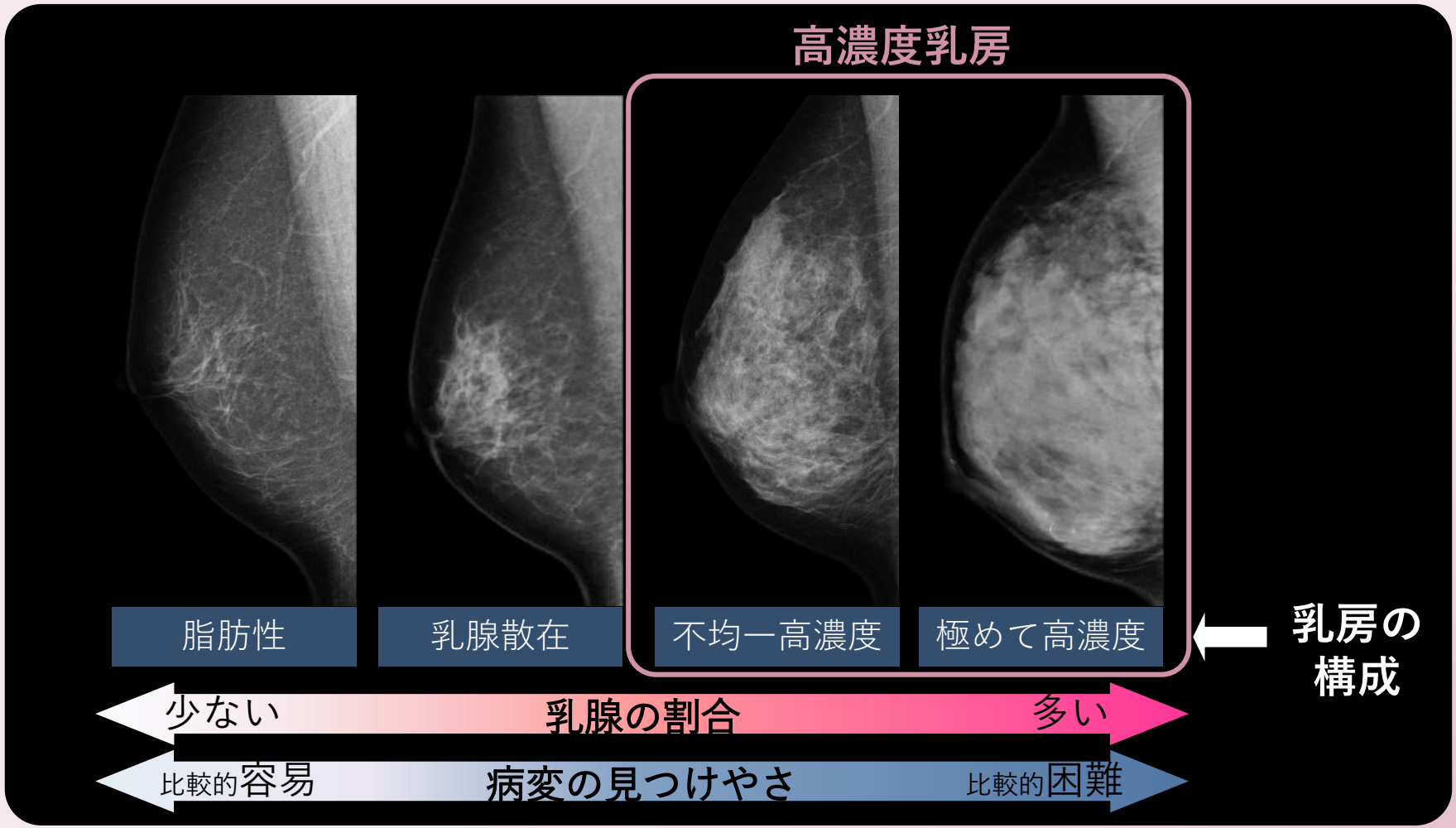

乳腺としこり（腫瘤）のみえ方

マンモグラフィ

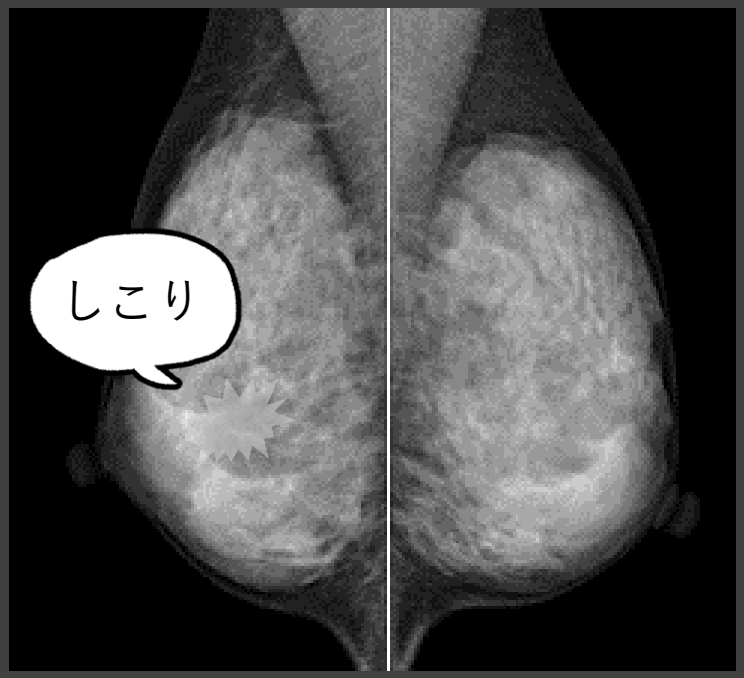

乳腺もしこりも白く写る

超音波

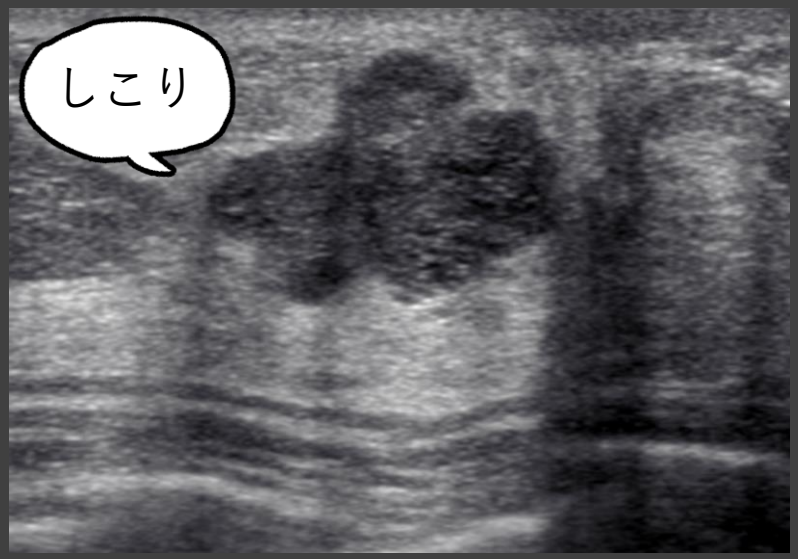

乳腺は白く しこりは黒く写る

➡マンモグラフィでは
乳腺が多いと，しこりが乳腺に隠れてみえないことがある

高濃度乳房と言われたら？

高濃度乳房 ≫「病気」ではありません！

- あくまでその人の個性(体質)です
- 乳がんを予兆するものではありません
- もし心配であれば 追加の検査を考えてもよいかもしれません
- ただし，その判断はあくまで個人の責任のもとで行うこととなります
- また「高濃度乳房」というだけでは精密検査や保険診療の対象にはなりません

各検査の特徴

マンモグラフィ

- 石灰化の検出に優れる
- 乳腺濃度によっては
  腫瘤が見えにくい
- 乳房全体が評価でき客観性に優れる
- 少量の被ばくがある
- 圧迫するので痛みがある
- 検診で用いた場合,
  唯一死亡率減少効果が科学的に
  証明されている

超音波

- 石灰化の描出は難しい
- 乳腺濃度によらず小さな腫瘤を
  見つけることが得意
- 全体の把握がしにくく,
  検者の技量に依存し客観性が乏しい
- 被ばくがない
- 痛みはほとんどない

乳房MRI検査について

乳房 MRI 検査

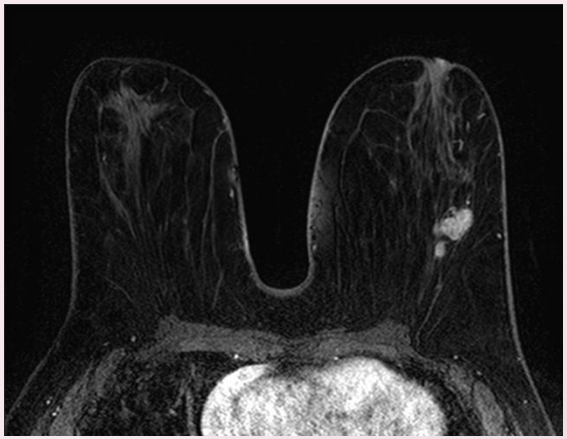

- 乳がんをみつける能力が高く乳がん診療には欠かせない
- 造影剤を使用するため副作用のリスクがある

遺伝性乳がんなど，乳がんにかかる**リスクの高い方**に推奨されている
現在，造影 MRI 検査は乳がん検診としては一般的ではない

遺伝性乳がん？

乳がんには，遺伝が大きく関係している「遺伝性乳がん」があります．
そのうち多くを占めるのが，
『**遺伝性乳がん卵巣がん（HBOC:** Hereditary Breast and Ovarian Cancer ）』です．
HBOCはBRCA1またはBRCA2という遺伝子に病的な変異がみられます．
この病的変異があると，変異なしに比べ，**乳がんにかかるリスクが6～7倍**になります．

HBOC と診断された場合は，検診ではなく
“造影MRIを用いたサーベイランス”が強く推奨されます

サーベイランス
がんの発症リスクが高いと推定された方に対して，がんの早期発見のために
リスクに合わせた検査方法で，きめ細かく，計画的に，継続して行われる検査

※ 乳がん診療ガイドライン2022年版　引用

乳がん検診について

乳がん検診の種類

	対策型検診 (公費で行う住民健診)	任意型検診 (いわゆる人間ドック)
検診内容	**マンモグラフィ** ±視触診	マンモグラフィ・超音波・ 視触診・MRIなど **自分で選択**する
対象年齢	**40**歳以上	年齢制限は基本なし
費用	**無料～安価**	**全額自己負担**
目的	**住民全体**の 死亡リスクを下げる	**個人**の 死亡リスクを下げる
頻度	原則**2年に1回**	自分で決められる

対策型検診はどうしてマンモグラフィなのか

唯一 死亡率減少効果が科学的に証明されているため

乳がん検診の利益と不利益（限界）

利益

- **死亡率減少効果**
- 早期発見・治療による身体的・経済的負担の軽減
- 安心の保証

不利益（限界）

- 偽陰性 ⇒乳がんだったのに指摘されなかった
- 偽陽性 ⇒乳がんではないのに精査が必要とされた
- 放射線被ばく
- 精神的影響
- 過剰診断・過剰治療

どのような検査でも100%の検査というものはないため
利益と不利益を理解して検診を受けることが大切です

それぞれの検査には特徴があります
ご自身の乳房や乳がんのリスクを考慮して
“継続した乳がん検診を心がけましょう”

まずは
日々の

定期的な
画像の検査

＋α

ブレスト・アウェアネス

(自身の乳房を意識・自覚する)

- 市の住民健診（2年に1度のマンモグラフィ）
- 会社などの検診
  （マンモグラフィや超音波など内容は会社により異なります）

自己負担になりますが追加の検査なども選択可能です
特に「高濃度乳房」や「遺伝性乳がん」の方は検討してみてください

検査について

分からないことや不安などがあれば

なんでも 検査技師に聞いてください！