The 54th Annual Meeting of Japanese Society of Pediatric Radiology

第 54 回日本小児放射線学会学術集会

Pediatric Radiology: What Imaging Modality is Best for Children?

プログラム・抄録集

会　　期　2018 年 6 月 15 日（金）～ 16 日（土）
会　　場　ギャラクシーホール（羽田空港第 1 旅客ターミナル マーケットプレイス 6F）
会　　長　北川 博昭（聖マリアンナ医科大学小児外科）

ご　挨　拶

第 54 回日本小児放射線学会学術集会開催にあたって

第 54 回日本小児放射線学会学術集会会長　北川 博昭
聖マリアンナ医科大学　小児外科

第 54 回日本小児放射線学会学術集会を開催させていただく事になりました，聖マリアンナ医科大学小児外科の北川博昭です。私が研修医の頃，現在 Iowa 大学放射線科教授の佐藤豊先生が当院放射線科で活躍されておりました。その後は，国立成育医療研究センター放射線診療部部長の野坂俊介先生，宮嵜治先生，宮坂実木子先生はじめ多くの小児放射線科医が夜の読影室で電動式シャーカステンにレントゲンフィルムを挟んで読影している環境で，我々小児外科医は育ちました。今回，それらの経験を生かして，幅広く演題を募集致しました。

本学会は，第 50 回会長として小児外科医の窪田昭男先生が大阪にて開催され，その後 4 年ぶりに小児外科が担当させていただきます。毎年，会長がそれぞれの立場で特色を持って開催しており，今年度は昨年の海から空にテーマを移し，羽田空港ギャラクシーホールで飛躍と未来をテーマに開催予定です。

特別講演として麻酔科医であり，現在は日本航空の機長として世界を飛び回っております，篠﨑恵二先生に「航空機内の特殊環境と乗務員の宇宙被ばく管理」についてお話しいただきます。また，イブニングセミナーには大学病院として，初めて我々が導入した「勤務犬ミカの奇跡」を取り上げました。海外からは初日の教育講演として Saint Louise から Geetika Khanna 教授に “Pediatric Renal Masses: value of US, CT, vs. MRI.” をご講演いただきます。また二日目の教育講演は，Iowa 大学から Yutaka Sato 教授に “Neurocristopathies: The Common Thread in a Broad Spectrum of Seemingly Unrelated Diseases” をご講演いただき，ランチョンセミナーでは，Brisbane の小児腫瘍科 Wayne Nicholls 先生に “The Role of Clinical Imaging in Pediatric Oncology in Australia” をご講演いただきます。特別企画では，技師の立場からより良い検査をするための環境作りについてご発表いただきます。また，フィルムリーディングセッションでは，示唆に富んだ事例をアンサーパッドを用いて皆様にご参加いただきます。各セッションでは座長とは別に放射線科医にコメンテーターとしてご意見をいただく予定です。

初夏の羽田空港で飛行機にロマンを託して，画像の世界に皆様を引き込めればと思います。是非皆様のご参加をお待ちしております。

第 54 回日本小児放射線学会学術集会

■ 会　長 ■

北川 博昭（聖マリアンナ医科大学　小児外科）

■ 事務局長 ■

島 秀樹（聖マリアンナ医科大学　小児外科）

■ プログラム委員 ■

（敬称略）

野坂 俊介　　古田 繁行
脇坂 宗親　　川瀬 弘一
島 秀樹　　藤川 あつ子

■ 実行委員 ■

島 秀樹
大林 樹真

■ 事務担当 ■

小川 理絵

タイムスケジュール

	6月15日（金）	6月16日（土）
	8:00– 受付開始	8:00– 受付開始
9	9:00–9:05 開会の辞	8:45–9:10 **一般口演9「腹部①」（35-38）** 座長：岡崎 任晴，コメンテーター：金川 公夫
	9:05–9:45 **一般口演1「頭部」（1-6）** 座長：藤田 之彦，コメンテーター：寺田 一志	9:20–10:30 **モーニングセミナー** WHO Communicating radiation risks in pediatric imaging 『WHO 小児画像検査と被ばくの リスクコミュニケーション手引き』の紹介 座長：小林 泰之，演者：宮嵜 治 共催：キヤノンメディカルシステムズ株式会社
10	9:45–10:10 **一般口演2「胸部①」（7-10）**	
11	10:20–11:15 **特別講演1** 「航空機内の特殊環境と乗務員の宇宙線被ばく管理」 座長：北川 博昭，演者：篠崎 恵二	10:40–11:35 **教育講演2** 「Neurocristopathies: The Common Thread in a Broad Spectrum of Seemingly Unrelated Diseases」 座長：宮坂 実木子，演者：Yutaka Sato
12	11:25–12:05 **一般口演3「胸部②」（11-14）** 座長：山高 篤行，コメンテーター：田波 穣	11:35–12:05 **一般口演10「腹部②」（39-42）** 座長：十河 剛，コメンテーター：古川理恵子
13	12:15–13:25 **ランチョンセミナー1** 「こどもに優しい画像診断　ー安全に有効な検査をー」 座長：原田 雅史，演者：野澤 久美子 共催：バイエル薬品株式会社	12:15–13:25 **ランチョンセミナー2** 「The Role of Clinical Imaging in Paediatric Oncology in Australia」 座長：北川 博昭，演者：Wayne Nicholls 共催：シーメンスヘルスケア株式会社
14	13:35–13:50 **一般口演4「骨軟部」（15-16）** 座長：黒岩 実，コメンテーター：北見 昌広 13:50–14:35 **一般口演5「肝胆膵」（17-21）** 座長：仁尾 正記，コメンテーター：西川 正則	13:35–14:15 **一般口演11「腹部③」（43-46）** 座長：鈴木 信，コメンテーター：小熊 栄二 14:15–14:55 **特別企画** 「小児画像検査における現場技師からの意見 ～より良い検査をするための環境づくり～」 座長：十河 剛，コメンテーター：古川理恵子
15	14:45–15:40 **教育講演1** 「Pediatric Renal Masses: value of US, CT, vs. MRI.」 座長：河野 達夫，演者：Geetika Khanna	15:05–16:35 **フィルムリーディング**
16	15:40–16:15 **一般口演6「泌尿生殖器」（22-25）** 座長：吉田 篤史，コメンテーター：赤坂 好宣	
17	16:25–17:35 **イブニングセミナー** 「勤務犬ミカの奇跡 ～大学病院における動物介在療法の導入～」 座長：古田 繁行，演者：長江 千愛 共催：ノボ ノルディスク ファーマ株式会社	16:45–17:35 **一般口演12「その他」（47-51）** 座長：池田 太郎，コメンテーター：石藏 礼一
18	17:35–18:00 **一般口演7「胎児①」（26-29）** 座長：与田 仁志，コメンテーター：桑島 成子 18:00–18:30 **一般口演8「胎児②」（30-34）** 座長：丸山 憲一，コメンテーター：谷 千尋	17:35– **閉会の辞**
19	19:00–21:00 **全体懇親会**	

会場のご案内

会場：ギャラクシーホール（羽田空港第 1 旅客ターミナル マーケットプレイス 6F）

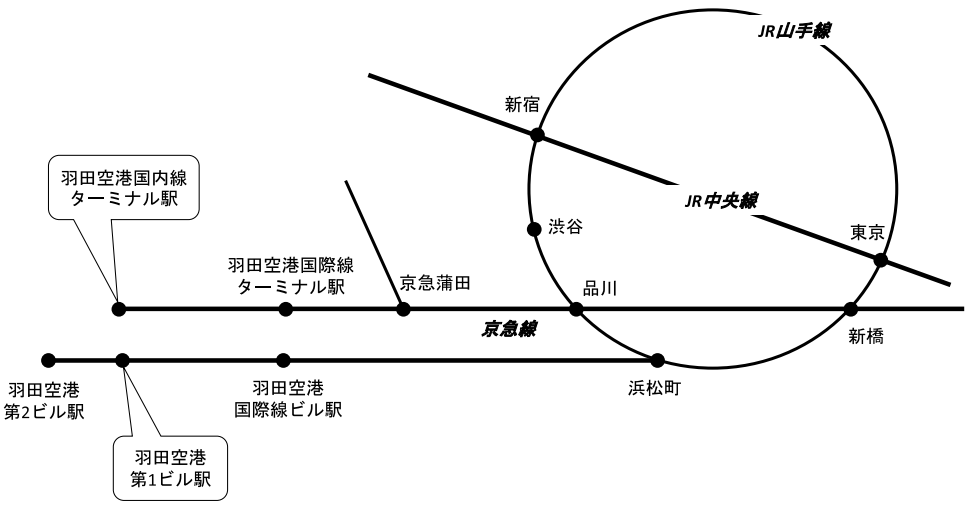

電車をご利用の場合

・京急線：品川駅から羽田空港国内線ターミナル駅までエアポート快速で 15 分
・東京モノレール：浜松町駅から羽田空港第 1 ビル駅まで快速で 17 分

お車をご利用の場合

・首都高速をご利用されると便利です。都心からお越しの場合は「空港中央 IC」また，横浜方面からお越しの場合は「湾岸環八 IC」でお降りください。
・駐車場は近隣または空港に設置された駐車場をご利用ください。学会参加による割引サービスはありませんので，ご了承下さい。

羽田空港第 1 旅客ターミナル マーケットプレイス6F

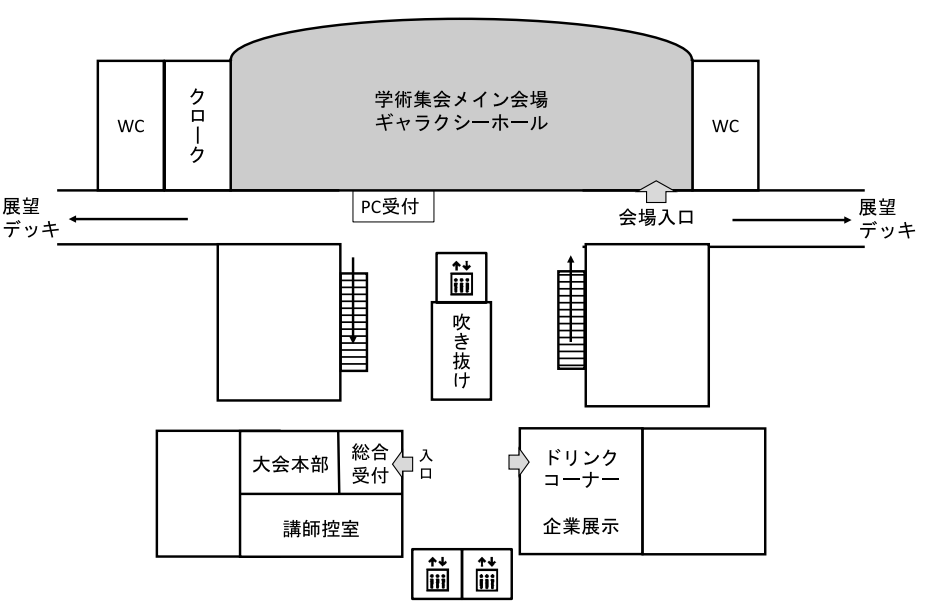

ご参加の皆様へ

1. 受付時間

6 月 15 日（金）8:00 ～ 18:30
6 月 16 日（土）8:00 ～ 17:00

2. 参加費について

正会員：15,000 円（懇親会費含む）
非会員（医師）：15,000 円（懇親会費含まない）
初期研修医：5,000 円（懇親会費含む）
準会員：5,000 円（懇親会費含む）
非会員（医師以外）：5,000 円（懇親会費含まない）
医学部学生（医師免許を持たない学生）: 無料→受付時に学生証を提示してください
名誉会員：無料

3. 発表者に関して

- 筆頭演者で本学会に未加入で参加される方は，あらかじめ日本小児放射線学会事務局宛に入会の手続きをとるか，当日，発表前に必ず学会事務局受付で入会してください。ただし，卒後 5 年まで（研修医等）については，会費を完納している学会員が共同演者として学術集会に出席する場合，発表頂くことが可能です。

4. 単位の付与

- 日本医学放射線学会専門医更新単位取得制度学術集会として許可されております。（5 単位）
- 小児外科専門医・認定登録医更新時の単位が認められております。（5 単位）

5. 発表について

1）発表形式：発表は PC プレゼンテーションのみです。
2）データを持ち込まれる方へ

- 事務局にて用意の PC を使用ください。事務局にて用意するコンピュータは，Windows 7 となります。
- プレゼンテーションソフトは，PowerPoint2010, 2013, 2016 です。解像度は XGA（1,024 × 768）です。
- USB フラッシュメモリ，または CD-R にデータを保存のうえ，「PC 受付」にて動作確認を行ってください（ご不明な点がありましたら，専任スタッフが対応いたします）。CD-R にデータをコピーする際にファイナライズ作業を行わなかった場合，データを作成した PC 以外で開くことが出来なくなりますので，ご留意ください。バックアップとして，必ず予備データをお持ちください。
- Windows に標準搭載されているフォントのみ使用可能です。
  和文：MS ゴシック，MSP ゴシック，MS 明朝，MSP 明朝
  欧文：Arial，Arial Black，Arial Narrow，Century，Century Gothic，Courier New，Symbol，Georgia，Times New Roman
  上記以外のフォントを使用した場合，文字・段落のずれ・文字化け・表示されない等のトラブルが発生する可能性があります。
- アニメーション・動画の制限はありませんが，PowerPoint に貼り付けている動画は，Windows Media Player で再生できるように作成してください。音声がある場合は, PC 受付にて必ずスタッフにお申し出下さい。PowerPoint のファイルと動画のファイルは必ず同じフォルダにお入れください。また，バックアップ用としてご自身のノートパソコンもご持参いただくことをお勧めいたし ます。
- ファイル名は，「演題番号 _ 演者名 _win2016.pptx」としてください。（例：16_ 山田太郎_win2016.pptx）（win2016 は Windows PowerPoint2016 で作成の意味です。）

- お持込データによるウィルス感染の事例がありますので，最新のウィルス駆除ソフトでチェックを行ってください。持ち込まれるメディアには，当日発表されるデータ以外入れないようにしてください。
- 他の Windows のバージョンや Mac で作成された場合は，必ず上記環境で，動作確認済のデータをお持ちください。学術集会前に必ず，他のコンピュータにて動作確認をお願いいたします。

3）パソコンを持ち込まれる方へ
- 発表データが Macintosh の場合は PC 本体をお持ち込みください。
- PC 受付で映像出力等の動作を確認してください。発表用のデータはプログラムに掲載されているファイル名を，「演題番号_ 演者_win2016.pptx」とし，デスクトップに置いてください。（例：16_ 山田太郎 _win2016.pptx）
- 画面の設定は XGA（1,024 × 768）とし，スリープ，スクリーンセーバーは予め解除してください。起動の際にパスワード設定されている場合は，必ず解除してください。
- Macintosh 付属の AC アダプターおよび出力コネクターを必ずお持ちください。会場でご用意する PC ケーブルコネクターの形状は D-sub15 ピンです。一部の薄型ノートパソコンで，モニタ出力端子が D-sub15 ピンでないものがあります（HDMI 等）。この端子がないものは本体のみではプロジェクターにつなぐことができません。別売りのアダプターが必要となりますので必ずご用意ください。バッテリーによる発表はできませんので必ず電源ケーブルのご用意をお願いします。万一のトラブルの為に，バックアップのご用意をお願いいたします。
- お預かりした PC は，口演終了後には会場のオペレータ席にて返却いたします。

4）発表についての注意とお願い
- 演者は発表 30 分前までに必ず PC 受付へお越しのうえ，受付を済ませてください。早朝に発表される方はなるべく早めにお済ませください。
- 発表時は，演台上に設置されているマウス及び操作パッドにて，演者ご自身で操作していただきます。データお持込による演者の方は PC センターにて受付の際データを複写しメディアをご返却いたしますが，バックアップ用としてお持ちください。

5）事務局からのご注意
- 患者の個人情報に抵触する可能性のある内容は，患者あるいはその代理人からインフォームドコンセントを得た上で，患者の個人情報が特定されないように十分配慮してください。個人情報が特定される発表は禁止します。
- お預かりしたご発表データは，PC 受付や，講演会場内などの PC に一時保存いたしますが，これらのデータは会期終了後，事務局により責任を持って完全に破棄いたします。
- 利益相反の開示が必要になります。最初または最後に，利益相反（COI）を申告するスライドを挿入してください。自己申告用スライドのひな形は HP を参考にしてください。

6）座長の先生方へ
- 座長受付は設けておりませんので，ご担当セッション開始予定時刻の 10 分前までに講演会場内の「次座長席」にご着席ください。
- ご担当いただくセッション全体の時間配分については，時間厳守でお願いいたします。プログラムの円滑な進行をお願いいたします。

6. 会議のご案内

1）旧理事会：6 月 14 日（木）14:30〜16:30
羽田エクセルホテル東急（羽田空港第 2 旅客ターミナル内）スカイルーム

2）代議員会：6 月 14 日（木）16:30〜18:00
羽田エクセルホテル東急（羽田空港第 2 旅客ターミナル内）ウイングルーム

3）新理事会：6 月 15 日（金）7:30〜8:30
リージャス羽田空港センター（羽田空港第 1 旅客ターミナル　マーケットプレイス 5 階）

7. 全体懇親会のご案内

1）日時：6 月 15 日（金）19:00

2）会場：羽田エクセルホテル東急（羽田空港第 2 旅客ターミナル内）スカイルーム

3）会費：会員は参加費に含む。非会員は 2,000 円。

第 54 回 日本小児放射線学会学術集会プログラム

第 1 日目　2018 年 6 月 15 日（金）

9:00 〜 9:05	開会の辞

第 54 回会長：北川 博昭（聖マリアンナ医科大学　小児外科）

9:00 〜 9:45	一般口演 1 ……………………………………… 11

◆頭部

●座長：藤田 之彦（日本大学医学部附属板橋病院　小児科）
●コメンテーター：寺田 一志（東邦大学佐倉病院　放射線科）

1. de novo 変異の NALCN 遺伝子異常の 2 例〔発表 4 分＋質疑 2 分〕
藤田 和俊（神奈川県立こども医療センター　放射線科）

2. 静脈性脳梗塞と延髄・脊髄梗塞を来した小児クローン病の一例〔発表 4 分＋質疑 2 分〕
木村 浩基（近畿大学医学部奈良病院　小児外科）

3. 頭部の皮下膿瘍を契機に発症した TSS による MERS の一例〔発表 4 分＋質疑 2 分〕
河中 祐介（兵庫医科大学病院　放射線科）

4. Pineoblastoma の一症例〔発表 4 分＋質疑 2 分〕
有吉 彰子（山口大学医学部附属病院　放射線科）

5. 外傷を契機に発見された astroblastoma の一例〔発表 4 分＋質疑 2 分〕
清永 麻紀（大分大学医学部　放射線医学講座）

6. 頭部 CT による小児頭蓋骨骨折の治癒過程の後方視検討〔発表 7 分＋質疑 3 分〕
新谷 紀子（国立成育医療研究センター　放射線診療部）

9:45 〜 10:10	一般口演 2 ……………………………………… 14

◆胸部①

●座長：望月 博之（東海大学医学部専門診療学系　小児科学）
●コメンテーター：堤 義之（国立成育医療研究センター　放射線診療部）

7. 特徴的な肺野病変を伴った乳児早期型 Niemann-Pick 病の一例〔発表 4 分＋質疑 2 分〕
堀内 克俊（奈良県立医科大学医学部　放射線医学教室）

8. 肺の異所性石灰化を合併した 18 トリソミーの一例〔発表 4 分＋質疑 2 分〕
小泉 亜矢（群馬県立小児医療センター　新生児科）

9. 術前鑑別診断に苦慮した胸腺原発血管脂肪腫の一例〔発表 4 分＋質疑 2 分〕
石井 大介（旭川医科大学　小児外科）

10. *DICER1* 症候群による胸膜肺芽腫を発症した姉弟例〔発表 4 分＋質疑 2 分〕
苛原 早保（国立成育医療研究センター　放射線診療部）

6月15日(金)

10:20 ～ 11:15　特別講演 1 ………… 1

◆航空機内の特殊環境と乗務員の宇宙線被ばく管理〔講演 55 分〕
●座長：北川 博昭（聖マリアンナ医科大学　小児外科）
●演者：篠﨑 恵二（日本航空株式会社　運航本部 777 運航乗員部）

11:25 ～ 12:05　一般口演 3 ………… 16

◆胸部②
●座長：山高 篤行（順天堂大学　小児外科）
●コメンテーター：田波 穣（埼玉県立小児医療センター　放射線科）

11. 新しい画像への試み―CPAM の 3DCT 画像―〔発表 7 分＋質疑 3 分〕
久保 裕之（高松赤十字病院　小児外科）

12. 漏斗胸の胸郭変形に対する新しい評価方法〔発表 7 分＋質疑 3 分〕
吉田 篤史（川崎医科大学　小児外科）

13. 先天性肺疾患の術前 CT 評価：年齢、スライス厚による有用性の差〔発表 7 分＋質疑 3 分〕
澁谷 聡一（順天堂大学　小児外科・小児泌尿生殖器外科）

14. 肝芽腫肺転移の評価：PRETEXT 2005 と 2017 における診断基準の比較〔発表 7 分＋質疑 3 分〕
宮嵜 治（日本小児がん研究グループ　画像診断委員会）

12:15 ～ 13:25　ランチョンセミナー 1 ………… 4

◆こどもに優しい画像診断　ー安全に有効な検査をー〔講演 60 分・メーカープレゼンテーション 10 分〕
●座長：原田 雅史（徳島大学　放射線医学分野）
●演者：野澤 久美子（神奈川県立こども医療センター　放射線科）
（共催：バイエル薬品株式会社）

13:35 ～ 13:50　一般口演 4 ………… 18

◆骨軟部
●座長：黒岩 実（東邦大学医療センター大森病院　小児外科）
●コメンテーター：北見 昌広（東北大学　放射線科）

15. 歩行障害を主訴に受診し MRI で骨髄病変を認めた 2 例〔発表 4 分＋質疑 2 分〕
能登 孝昇（沼津市立病院　小児科）

16. 思春期運動選手の 2 名男児に生じた片側性 laminolysis の検討〔発表 4 分＋質疑 2 分〕
川波 喬（宗像水光会総合病院　放射線科）

13:50 ～ 14:35　一般口演 5 ………… 19

◆肝胆膵
●座長：仁尾 正記（東北大学大学院　小児外科学分野）
●コメンテーター：西川 正則（大阪府立母子総合医療センター　放射線科）

17. 肝脾腫と不明熱を主訴とし、画像上、肝硬変が示唆された 10 歳男児〔発表 4 分＋質疑 2 分〕
小林 宗也（済生会横浜市東部病院　小児肝臓消化器科

18. **Superb micro-vascular imaging は肝線維化の指標となり得るか？**〔発表 7 分＋質疑 3 分〕
大野 康治（大分こども病院　外科）

19. **小児腹部鈍的外傷における画像検査とその適応を再考する**〔発表 7 分＋質疑 3 分〕
藤川 あつ子（聖マリアンナ医科大学病院　放射線医学講座）

20. **胆道閉鎖症における超音波検査所見の再評価**〔発表 7 分＋質疑 3 分〕
吉田 志帆（茨城県立こども病院　小児外科）

21. **腹臥位での脊椎手術が原因と考えられた急性膵炎の一例**〔発表 4 分＋質疑 2 分〕
齋藤 祐貴（聖マリアンナ医科大学　放射線医学講座）

14:45 ～ 15:40　教育講演 1 ･･････ 2

◆ Pediatric Renal Masses: value of US, CT, vs. MRI.〔講演 55 分〕
●座長：河野 達夫（東京都立小児総合医療センター　放射線科）
●演者：Geetika Khanna（St. Louis Children's Hospital）

15:40 ～ 16:15　一般口演 6 ･･････ 21

◆泌尿生殖器
●座長：吉田 篤史（川崎医科大学　小児外科）
●コメンテーター：赤坂 好宣（兵庫県立こども病院　放射線診断科）

22. **造影剤アレルギー症例に対する voiding urosonography での VUR 評価**〔発表 7 分＋質疑 3 分〕
矢内 俊裕（茨城県立こども病院　小児泌尿器科）

23. **まれな片側腎多房性嚢胞性病変の 1 例**〔発表 4 分＋質疑 2 分〕
市田 和香子（大阪母子医療センター　放射線科）

24. **先天性間葉芽腎腫の 3 例**〔発表 7 分＋質疑 3 分〕
杉岡 勇典（兵庫県立こども病院　放射線診断科）

25. **術前画像診断が困難だった腹腔内巨大多房性嚢胞性病変の 1 小児例**〔発表 4 分＋質疑 2 分〕
藤野 明浩（国立成育医療研究センター臓器・運動器病態外科部　外科）

16:25 ～ 17:35　イブニングセミナー ･･････ 5

◆勤務犬ミカの奇跡 ～大学病院における動物介在療法の導入～
〔講演 60 分・メーカープレゼンテーション 10 分〕
●座長：古田 繁行（聖マリアンナ医科大学　小児外科）
●演者：長江 千愛（聖マリアンナ医科大学　勤務犬運営部会，緩和ケアチーム）
（共催：ノボ ノルディスク ファーマ株式会社）

17:35 ～ 18:00　一般口演 7 ･･････ 23

◆胎児①
●座長：与田 仁志（東邦大学医学部　新生児学講座）
●コメンテーター：桑島 成子（獨協医科大学病院　放射線科）

26. **胎児脳室拡大を認めた先天性サイトメガロウイルス感染症の 1 例**〔発表 4 分＋質疑 2 分〕
玉置 一智（東邦大学医療センター　大森病院　新生児科）

27. 胎児期から気管の観察を行った左肺動脈右肺動脈起始の一例〔発表４分＋質疑２分〕
吉田 あつ子（徳島大学病院　産科婦人科）

28. 胎児期に増大した縦隔リンパ管腫に対して EXIT を施行した一例〔発表４分＋質疑２分〕
森田 有香（琉球大学医学部附属病院　放射線科）

29. 出生前診断にて肺分画症が疑われた嚢胞性疾患の２例〔発表４分＋質疑２分〕
八木 勇磨（昭和大学横浜市北部病院　こどもセンター　小児外科）

18:00 ～ 18:30　一般口演 8 ……… 25

◆胎児②
●座長：丸山 憲一（群馬県立小児医療センター　新生児科）
●コメンテーター：谷 千尋（広島大学病院　放射線診断科）

30. 在胎期間中に出現した先天性食道裂孔ヘルニアの一例〔発表４分＋質疑２分〕
高林 江里子（旭川医科大学病院　放射線科）

31. 胎児画像診断で嚢胞性腫瘤を呈したメッケル憩室の１例〔発表４分＋質疑２分〕
三上 敬文（順天堂大学　浦安病院　小児外科）

32. 臍帯嚢胞精査による胎児 MRI で尿膜管遺残が診断可能であった一例〔発表４分＋質疑２分〕
松原 佳子（広島大学病院　放射線診断科）

33. 胎児 MRI と新生児 MRI で経過が追跡できた出血性卵巣嚢腫の１例〔発表４分＋質疑２分〕
藤岡 茉実子（山梨県立中央病院　放射線診断科）

34. MD 双胎児に認めた巨大仙尾部奇形腫〔発表４分＋質疑２分〕
田中 章太（東邦大学医療センター　大森病院　新生児科）

19:00 ～ 21:00　全体懇親会　於　羽田エクセルホテル東急（羽田空港第２旅客ターミナル）

第２日目　2018 年 6 月 16 日（土）

8:45 ～ 9:10　一般口演 9 ……… 28

◆腹部①
●座長：岡﨑 任晴（順天堂大学医学部附属浦安病院　小児外科）
●コメンテーター：金川 公夫（あいち小児保健医療総合センター　放射線診療科）

35. 幼児期に診断された幽門狭窄症の１例〔発表４分＋質疑２分〕
米山 知寿（大阪大学　小児外科）

36. 内臓逆位に合併した中腸軸捻転の一例〔発表４分＋質疑２分〕
中谷 優子（名古屋市立大学大学院医学研究科　放射線医学分野）

37. 毛髪胃石によりイレウスを発症した１女児例〔発表４分＋質疑２分〕
松寺 翔太郎（獨協医科大学　第一外科）

38. 磁性玩具の誤飲による腸閉塞の一例〔発表 4 分＋質疑 2 分〕
小川 雄大（国立成育医療研究センター外科）

9:20 ～ 10:30　モーニングセミナー ····· 6

◆WHO　Communicating radiation risks in pediatric imaging
『WHO 小児画像検査と被ばくのリスクコミュニケーション手引き』の紹介
〔講演 60 分・メーカープレゼンテーション 10 分〕
●座長：小林 泰之（聖マリアンナ医科大学大学院 医学研究科 医療情報処理技術応用研究分野）
●演者：宮嵜 治（国立成育医療研究センター　放射線診療部）
（共催：キヤノンメディカルシステムズ株式会社）

10:40 ～ 11:35　教育講演 2 ····· 3

◆Neurocristopathies: The Common Thread in a Broad Spectrum of Seemingly Unrelated Diseases
〔講演 55 分〕
●座長：宮坂 実木子（国立成育医療研究センター　放射線診療部）
●演者：Yutaka Sato, MD, PhD, FACR（Department of Radiology, University of Iowa）

11:35 ～ 12:05　一般口演 10 ····· 30

◆腹部②
●座長：十河 剛（済生会横浜市東部病院　小児肝臓消化器科）
●コメンテーター：古川 理恵子（自治医科大学附属とちぎ子ども医療センター　小児画像診断部）

39. 術前 CT colonography が有用であった小児横行結腸血管腫の一例〔発表 4 分＋質疑 2 分〕
小坂 征太郎（順天堂大学医学部　小児外科・小児泌尿生殖器外科）

40. グリセリン浣腸の透視下観察が排便障害の評価に有用であった 1 例〔発表 4 分＋質疑 2 分〕
鈴木 啓介（日本赤十字社医療センター　小児外科）

41. 小児期留置 VP シャントが成因と考えられる腹膜悪性中皮腫の一例〔発表 4 分＋質疑 2 分〕
小坂 征太郎（順天堂大学医学部　小児外科・小児泌尿生殖器外科）

42. 腹腔鏡下に摘出し得た後腹膜腫瘍の術前画像診断の検討〔発表 7 分＋質疑 3 分〕
益子 貴行（茨城県立こども病院　小児泌尿器科）

12:15 ～ 13:25　ランチョンセミナー 2 ····· 7

◆ The Role of Clinical Imaging in Paediatric Oncology in Australia
〔講演 60 分・メーカープレゼンテーション 10 分〕
●座長：北川 博昭（聖マリアンナ医科大学　小児外科）
●演者：Wayne Nicholls（Oncology Services Group, Lady Cilento Children's Hospital, Brisbane Australia, Department of Paediatrics, University of Queensland）
（共催：シーメンスヘルスケア株式会社）

13:35 ～ 14:15　**一般口演 11** ·· 32

◆腹部③

●座長：鈴木 信（群馬大学大学院　総合外科学講座小児外科学分野）
●コメンテーター：小熊 栄二（埼玉県立小児医療センター　放射線科）

43. 超音波検査で消退してゆく過程が捉えられた臍腸管遺残症の 1 例〔発表 4 分＋質疑 2 分〕
三谷 泰之（泉大津市立病院）

44. 小児虫垂炎における病理診断の推測―CT 対 US―〔発表 7 分＋質疑 3 分〕
大林 樹真（聖マリアンナ医科大学　外科学　小児外科）

45. 小児腹痛患者に対する MRI 診断の初期経験〔発表 7 分＋質疑 3 分〕
井上 明星（東近江総合医療センター　放射線科）

46. Cornelia de Lange 症候群に併発した小児盲腸捻転の 3 例〔発表 7 分＋質疑 3 分〕
風間 麻優子（国立成育医療研究センター　総合診療部）

14:15 ～ 14:55　**特別企画：小児画像検査における現場技師からの意見**
～より良い検査をするための環境づくり～ ············ 8

●座長：米倉 竹夫（近畿大学医学部奈良病院　小児外科）
●コメンテーター：小山 雅司（岡崎市民病院　放射線科）

SP01. CT 検査の立場から〔発表 10 分〕
小川 泰良（聖マリアンナ医科大学病院　画像センター CT 室）

SP02. MRI 検査の立場から〔発表 10 分〕
本元 強（茨城県立こども病院　放射線技術科）

SP03. 超音波検査の立場から〔発表 10 分〕
藤下 真澄（静岡県立こども病院　検査技術室）

15:05 ～ 16:35　**フィルムリーディング** ···································· 9

●座長：野坂 俊介（国立成育医療研究センター　放射線診療部）
野田 卓男（岡山大学　小児外科）

FR01.「出生直後より呼吸障害を来した新生児」〔20 分〕
兵庫県立こども病院　　　放射線科：赤坂 好宣 & 外科：前田 貢作

FR02.「腹腔内出血を来した 14 歳男児」〔20 分〕
神奈川県立こども医療センター　　放射線科：藤井 裕太 & 外科：北河 徳彦

FR03.「腹腔内膿瘍を来した 11 歳男児」〔20 分〕
聖マリアンナ医科大学　　放射線科：齋藤 祐貴 & 小児外科：古田 繁行

FR04.「嘔吐が続く特に既往のない 4 歳男児」〔20 分〕
国立成育医療研究センター 放射線科：宮嵜 治 & 小児外科：大野 通暢

総合討論〔10 分〕

16:45 〜 17:35	一般口演 12 ……………………………………………… 34

◆その他

●座長：池田 太郎（自治医大さいたま医療センター　小児外科）
●コメンテーター：石藏 礼一（兵庫医科大学　放射線科）

47. 小児悪性腫瘍に併発する救急疾患　レビュー〔発表７分＋質疑３分〕
半田 淳比古（聖路加国際病院　放射線科）

48. 鎮静下 MRI の成功率は 2-4-6 ルール遵守により変わることはなかった〔発表７分＋質疑３分〕
永見 健（自治医科大学附属病院　中央放射線部）

49. air が診断の鍵となった，中心静脈カテーテル血栓の画像所見〔発表７分＋質疑３分〕
大橋 香子（名古屋市立大学大学院医学研究科　放射線医学分野）

50. 血管可視化装置による上肢の静脈走行の分類―装置の長所と限界―〔発表７分＋質疑３分〕
岡本 健太郎（東京医科歯科大学　小児外科）

51. 外傷性脾損傷（Ⅲ b）後の仮性動脈瘤に対して血管塞栓術を施行した一例〔発表７分＋質疑３分〕
川見 明央（筑波大学医学医療系　小児外科）

17:35 〜 17:45	閉会の辞

第 54 回会長：北川 博昭（聖マリアンナ医科大学　小児外科）
第 55 回会長：石藏 礼一（兵庫医科大学　放射線科）

特 別 講 演
教 育 講 演
ランチョンセミナー
イブニングセミナー
モーニングセミナー
特別企画
フィルムリーディング

特別講演

航空機内の特殊環境と乗務員の宇宙線被ばく管理

篠﨑 恵二
日本航空株式会社　運航本部 777 運航乗員部

小児放射線学会の皆様，こんにちは。日本航空でボーイング 777 という旅客機の機長をしております篠﨑恵二と申します。この度は，第 54 回日本小児放射線学会学術集会において，会長であり私の大学の先輩でもある北川博昭先生に，特別講演の機会を頂きました。今回，皆様の貴重なお時間を頂けることを非常に光栄に思っております。

旅客機のパイロットの仕事場である航空機内の環境は，地上とは様々な状況が異なる特殊環境と言えます。良く知られたところでは，機内気圧の低下に伴う低酸素環境がありますが，それ以外にも宇宙線に起因する放射線被ばくの存在も，地上とは大きく異なる環境の一つとなっています。

ところが，1990 年に ICRP（国際放射線防護委員会）の勧告が出されるまで，国際的にも自然放射線である宇宙線は放射線管理の対象外であり，航空機乗務員は職業被ばくの管理対象とされていませんでした。私たち乗務員は，25 歳位から 60 歳（現在では再雇用により 65 歳）まで，35 年間以上に渡って宇宙線被ばくを受ける可能性があります。低線量被ばくであっても，確率的影響は低いながらもゼロではなく，ICRP 勧告に従い日本においても，航空機乗務員に対する宇宙線被ばく管理を行うべきであると国に対して働きかけを行いました。その結果，2006 年に文部科学省放射線審議会により「航空機乗務員の宇宙線被ばく管理に関するガイドライン」が策定され，航空機乗務員の被ばく管理が行われるようになりました。

小児患者に対して，医療上の診断や治療のための放射線被ばくのリスクを説明する時に，旅客機の宇宙線被ばくを放射線量の比較として説明することもあると伺いました。講演においては，旅客機乗務員の宇宙線被ばく管理や，その他航空環境の特殊性をお伝えするとともに，そのような航空環境下で私たち旅客機パイロットが行っている航空機の運航について紹介させて頂きます。

教育講演 1

Pediatric Renal Masses: value of US, CT, vs. MRI.

Geetika Khanna
St. Louis Children's Hospital

Wilms tumor is the second most common pediatric solid tumor after neuroblastoma. In the Children's Oncology Group series, Wilms tumor accounts for about 80% of pediatric renal tumors followed by renal cell carcinoma. Favorable histology Wilms tumor is far more common than anaplastic Wilms tumor. As opposed to adults, translocation morphology renal cell carcinoma is the most common subtype in children.

The role of imaging in pediatric renal tumors at baseline is to confirm the organ of origin, evaluate local staging (capsular invasion, rupture, vascular invasion), evaluate for synchronous contralateral lesions, and evaluate for distant metastasis. Lung, followed by liver are the most common sites of metastasis. Distinctive imaging findings of other pediatric renal tumors such as mesoblastic nephroma, multilocular cystic nephroma, and medullary renal cell carcinoma will be illustrated.

The speaker will provide an update on the trends in imaging of pediatric renal tumors. Key imaging findings for staging will be illustrated with discussion on the role of CT vs. MRI. Controversies in surveillance imaging will also be highlighted.

教育講演 2

Neurocristopathies: The Common Thread in a Broad Spectrum of Seemingly Unrelated Diseases

Yutaka Sato, MD, PhD, FACR
Department of Radiology, University of Iowa

Neurocristopathies are a group of disorders caused by the aberrant development of neural crest cells, which are multipotential cells arising at the junction between the neural and cutaneous ectoderm in neurula-stage vertebrate embryos. These include common pediatric disorders that are seemingly unrelated each other, such as Hirschsprung's disease, Treacher Collins syndrome, DiGeorge syndrome and MEN type 2A/2B; as well as common pediatric tumors, such as neuroblastoma, pheochromocytoma, neurofibromatosis, medullary carcinoma of the thyroid and melanoma.

Neural crest cells migrate extensively in an organized manner and spread widely throughout the body. Derivatives of neural crest cells include Schwann cells in the leptomeninges, nerve root ganglia in the central nervous system, thyroid C cells, bone of the face and calvarium, dermis of the head and neck, myenteric and submucosal nerve plexuses of the intestines, melanocytes, paravertebral sympathetic ganglia, and adrenal medullary cells.

Recent advances in genetics and developmental biology have provided deeper insights into these conditions.

Various phenotypic presentations of neurocristopathy will be presented with imaging correlation.

ランチョンセミナー１

こどもに優しい画像診断　ー安全に有効な検査をー

野澤 久美子，相田 典子
神奈川県立こども医療センター　放射線科

共催：バイエル薬品株式会社

近年，小児画像診断の領域では，大きな集団での小児 CT 検査での発がんリスクの増大が複数の論文で報告され，画像検査の「正当化と最適化」の意識がさらに高まっている。正当化には，CT が必要かという判断と，CT 以外の放射線被ばくのない MRI や超音波検査に振り替えて診断に必要な情報を得るという動きが含まれる。そのため，中枢神経系だけでなく小児 MRI 検査の需要は今後も増え続けることが予想される。

一方で，小児に検査時間の長い MRI 検査を行う際に，薬剤による鎮静処置または麻酔が必要なことが多く，小児 MRI 検査におけるリスク管理についても，日本小児科学会，日本小児麻酔学会，日本小児放射線学会から「MRI 検査時の鎮静に関する共同提言」が出され，安全に有効な検査を行うことが求められる。体動は抑えられても呼吸や心拍の動きによるアーチファクトは画質を劣化させる要因となり，呼吸同期や心電図同期の併用は撮像時間が長くなり，年長児でも息止めの撮影は困難な場合が多い，といった問題が小児画像検査全般につきまとう。

CT や MRI の技術向上は，小児画像診断の画質向上にも大きく寄与していることは言うまでもないが，結果的に安全性向上にも寄与することが多々挙げられる。CT の被ばく低減技術や撮影時間短縮，MRI 静音シーケンスや繰り返し時間が非常に短く動きに強いシークエンスの開発と臨床への応用などがその一例である。本講演では，安全に有効な小児画像診断を行うために知っておいていただきたい最近のトピックスについて紹介する。

イブニングセミナー

勤務犬ミカの奇跡 ～大学病院における動物介在療法の導入～

長江 千愛，長江 秀樹，佐野 政子，星野 薫，北川 博昭
聖マリアンナ医科大学病院　勤務犬運営部会，緩和ケアチーム

共催：ノボ ノルディスク ファーマ株式会社

動物介在療法とは治療計画の中に動物の介在により期待される変化を組み入れた治療ゴールを設定し，その変化を観察及び記録していく補助療法の一つである。

「犬に会いたいの…。」小児科で長期入院を余儀なくされた白血病の女児の切実な願いを実現させようと，数名の同志が動物介在療法の導入を目標に立ち上がったところからこの活動は始まった。その後，公益財団法人日本盲導犬協会と社会福祉法人日本介助犬協会の協力のもと，大学病院における動物介在療法の実現に向けて支援体制を整えてから，準備期間に約 3 年を費やし，2015 年 4 月に大学病院として初めて勤務犬「ミカ」が導入された。訓練を終えた看護師と医師が兼務により緩和ケアチームの一環としてハンドラーの任務を担い，1 週間に 2 度，1 日 6-7 名程度の患者に対し，ミカとともに動物介在療法を実施している。この 3 年間で 150 名を超える患者に対し，動物介在療法を実施してきた。小児から大人まで，多くの診療科において，悪性腫瘍，脳血管疾患，切迫流産など幅広い疾患の患者がミカに触れ合い，笑顔を取り戻した。情緒的安定や闘病意欲の向上，ADL や精神機能の向上など，看護目標の到達達成度は 100% であり，動物介在療法導入後に患者や家族を対象として行ったアンケート調査でも，入院生活に楽しみができた，治療に前向きになった，苦痛が軽減された，リハビリが進んだなどの変化が捉えられ，その効果を実感する毎日である。病院内でもミカの存在が認められ，職員としての活動が定着してきた。医療スタッフのみならず患者も，病院の廊下でミカにすれ違うと，驚くこともなく笑顔で「おはようミカ」と声をかけてくる。

今回，限られたスタッフと限られた資金で，公的資金の投入がなくても大学病院での勤務犬導入の夢は叶えられた。この導入は日本盲導犬協会，日本介助犬協会，多くの院内の医療スタッフ，愛情をいっぱい注いでくださっているミカの飼い主など，多大な人的援助の結果である。日頃から活動を理解し協力していただいているスタッフの皆様に深謝しつつ，今後，動物介在療法が多くの病院で導入されることを願ってやまない。

本セミナーでは，動物介在療法を導入するまでの道のりや，なぜ動物介在療法が必要なのか，そして病院を舞台とした人間にはなし得ないミカの奇跡について動画を含め紹介したい。

モーニングセミナー

WHO　Communicating radiation risks in pediatric imaging
『WHO 小児画像検査と被ばくのリスクコミュニケーション手引き』の紹介

宮嵜 治
国立成育医療研究センター　放射線診療部

共催：キヤノンメディカルシステムズ株式会社

2016 年，世界保健機関（World Health Organization, WHO）から小児画像診断に伴う放射線被ばくに対するリスクとベネフィットを考慮したリスクコミュニケーションの手引書が発表された。この手引書は 1）科学的な背景に基づく現在の小児医療被ばくの現状，2）被ばく低減のためのコンセプト，3）患者や患者の家族からの質問に対する理想的なコミュニケーションの方法の 3 章が全 88 ページにわたり掲載されている。

本手引書はエンドユーザーとして小児科医，外科医，開業医，救命医など小児の画像診断をオーダーする立場にあるもの，小児画像診断に直接かかわる立場にいるもの（放射線科医，診療放射線技師，心臓カテーテル検査を行う循環器科医など），行政，公衆衛生学の専門家や医学生などを想定している。

第 1 章では公衆衛生学的な世界の医療被ばくの頻度や傾向を解説している。また低線量被ばくのリスクにつき最新の論文を引用し，医療被ばくの発がんに対する影響の低さを強調している。第 2 章は検査の“正当化（justification）”と“最適化（optimization）”について，ガイドラインの有用性や被ばく低減可能な CT のパラメーターをわかりやすく解説している。第 3 章は患者家族からの具体的な質問に対する解答の例を会話形式で説明しておりリスクコミュニケーションの具体的な対応が理解できる。

本文は英語で書かれており，内容が通常の放射線診断学ではないため若干理解しにくいが，WHO が小児医療被ばく対策に対し積極的な姿勢を示していることが感じられる。

この度，J-RIME（医療被ばく研究情報ネットワーク）が主体となり同パンフレットの翻訳作業が行われ 2017 年 10 月『小児画像診断における放射線被ばくの伝え方』と題された日本語版がリリースされた。現在この PDF は J-RIME，日本小児放射線学会，国立成育医療研究センターの 3 か所のホームページより WHO のサイトへのリンクが設定されており，閲覧およびダウンロードが可能である。当日の講演は本書の紹介，日本の小児被ばくの現状などにつき開設する予定である。

ランチョンセミナー 2

The Role of Clinical Imaging in Paediatric Oncology in Australia

Wayne Nicholls
Director of Oncology
Lady Cilento Children's Hospital, Brisbane, Australia
Senior Lecturer, Department of Paediatrics, University of Queensland

共催：シーメンスヘルスケア株式会社

Each year our centre sees 150-200 new cases of childhood cancer aged 0-18 years referred from a catchment area that includes Queensland, northern New South Wales and the Northern Territory. Receiving patients from such a huge area presents unique challenges in the management, treatment and follow up of patients and families living with a diagnosis of childhood cancer. However, centralising their care has lifted 5 year overall survival rates in Australia to over 80%.

Imaging plays a central role in the diagnosis and management of children with cancer for diagnosis, staging and to define extent of disease. Paediatric radiologists are an essential part of the Paediatric Oncology multidisciplinary team (MDT). They present imaging findings at multidisciplinary team meetings to determine the best approach to diagnosis, therapy, assess response and manage complications. Interventional radiology is used to perform diagnostic biopsies and other procedures.

All imaging modalities are utilized in Paediatric Oncology and as cure rates have improved more consideration is given to reducing late effects in survivors including by minimising unnecessary radiation exposure. Plain x-rays remain the first diagnostic step for many tumours. Ultrasound is readily available and is also commonly used in diagnosis and surveillance of children with cancer. Cross sectional imaging with CT and multiplanar imaging with Magnetic Resonance Imaging (MRI) have revolutionised the management of children with cancer. Siemens has been instrumental in the innovative improvements in diagnostic capability, quality and safety of CT and MRI techniques. The need for general anaesthesia in young children requiring CT or MRI adds complexity and time to imaging procedures. Various distraction techniques by occupational therapists and radiographers in our hospital have enabled children as young as 3-4 years of age to have their imaging without an anaesthetic.

Various nuclear medicine imaging methods are used in Paediatric Oncology patients including ^{99}Tc-bone scans, Metaiodobenzylguanidine (^{123}MIBG) scans and increasingly ^{18}F-2-fluoro-2-deoxyglucose (F-FDG) Positron Emission Tomography (PET). These are used to quantify the metabolic activity and location of various tumours especially neuroblastomas, sarcomas and lymphomas. Fusion of PET scans with CT or MRI are used to improve the correlation between metabolically active tumour and anatomical location.

There is little evidence regarding the cost-benefit of most follow up imaging regimens. Some are based on clinical trial requirements however most are empirically determined based on the natural history of the underlying malignancy balancing the likelihood of relapse, risk of long-term effects and the availability of effective salvage therapies. In children with cancer predisposition syndromes, screening for cancer using a variety of imaging modalities is used to reduce mortality from cancer in this population. In the future there will be integration of bioinformatics data including the genome, proteome and epigenetic information of patients and their tumour with imaging data to facilitate precision medicine approaches in the care of children with cancer.

SP01. CT 検査の立場から

小川 泰良
聖マリアンナ医科大学病院　画像センター CT 室

小児 CT 画像の特徴は，対象が小さくコントラストが低いことが挙げられる。そのため，高い解像特性が得られる検査プロトコールの構築が求められるが，小児は放射線感受性が高い，呼吸静止が難しい，体動などによる画質劣化の可能性などを考慮しなくてはならず，これらは高い解像特性を担保することと相反するため，個々の患者に合わせた最適な条件を設定することが非常に難しい。さらに，入眠のタイミングや鎮静への配慮なども必要であり，担当技師は成人に比べ多くの難題に直面する。

このような状況下で，迅速かつ正確な検査が求められる小児 CT 検査は，施設に合った検査環境の改善が重要な要素である。当院の小児 CT 検査の現状を紹介し，技師の視点から依頼医，放射線科医への要望を述べる。

SP02. MRI 検査の立場から

本元 強
茨城県立こども病院　放射線技術科

当院は 2017 年 12 月に MRI 装置を更新した。「MRI 検査時の鎮静に関する共同提言」に準ずるように更新したので，その紹介をさせて頂き，MRI 装置導入まで検討・工夫した点を紹介する。鎮静に対する工夫として，当院の鎮静室・鎮静方法，検査時の騒音に対しての物理的な遮音方法や撮像技術の工夫などを紹介する。また，麻酔科医に鎮静を依頼する際により安全に検査を行えるよう，MRI 対応の輸液ポンプと生体モニタに対してワイヤレスモニタを導入し検査室外（操作室側）で麻酔科医がモニタリングと機器の操作を可能としたので紹介する。次に鎮静薬を用いない検査方法として，検査前の MRI 室の見学や，検査中の CD や DVD 視聴，チャイルドライフスペシャリストの業務などを紹介する。最後に，MRI 担当技師が検査しやすいオーダー方法，診断に結びつく有効な検査方法の提案などを当院の運用を含めて紹介していく。

SP03. 超音波検査の立場から

藤下 真澄
静岡県立こども病院　検査技術室

当院では 3 年前より産科以外の超音波検査をエコーセンターに集約して行っている。5 室ある検査室のうち 2 室が腹部用で，腹部超音波を専門とする検査士が少なくとも 1 名常駐している。

よりよい検査をするために，小児疾患に対する知識が不可欠なことはいうまでもない。さらに，限られた時間の中でより質の高い情報を収集するために，検査現場における医師との意見交換が極めて有用である。そのため依頼医には可能な限り検査への立ち会いをお願いしたい。こうした医師とのコミュニケーションが検査士を育成し，よりよき検査につながると思われる。

検査は基本的に無鎮静で行っている。検査時間を確保するために，乳児では授乳しながら検査を行うこともある。幼児のディストラクションにはタブレット端末による動画上映が効果的で，その際には患児の希望に合わせたコンテンツの提供が効果の倍加に有用と思われる。

フィルムリーディング

概要

本学術集会のフィルムリーディングセッションは，それぞれの施設で日頃から一緒に仕事をしている放射線科医と外科医が出題者として登壇し，会場の皆さん一人ひとりに解答者として参加いただく形式を企画しました。あらかじめ用意したアンサーパッドを用い，画像診断に関する質問に加え，外科的治療を含めた臨床的事項に関する質問に答えて頂きます。もちろん，時間の許す限り，会場からの質問やコメントも受けたいと思います。

出題は 4 症例で，出題施設，出題と解説担当者，タイトルは以下のようになっています。

兵庫県立こども病院（放射線科：赤坂 好宣 & 外科：前田 貢作）
FR01「出生直後より呼吸障害を来した新生児」

神奈川県立こども医療センター（放射線科：藤井 裕太 & 外科：北河 徳彦）
FR02「腹腔内出血を来した 14 歳男児」

聖マリアンナ医科大学（放射線科：齋藤 祐貴 & 小児外科：古田 繁行）
FR03「腹腔内膿瘍を来した 11 歳男児」

国立成育医療研究センター（放射線科：宮嵜 治 & 小児外科：大野 通暢）
FR04「嘔吐が続く特に既往のない 4 歳男児」

会期中，会場に 4 症例の臨床情報ならびに画像に加え，質問事項を提示しますので，参加者からの解答を受け付けますので，積極的な参加をお願い致します。

一 般 口 演

〈一般口演 1〉
頭部

1. de novo 変異の NALCN 遺伝子異常の 2 例

○藤田 和俊，相田 典子，藤井 裕太，野澤 久美子
神奈川県立こども医療センター　放射線科

【はじめに】NALCN（Na lack channel, non-selective）は陽イオンチャンネルであり，主に神経細胞に発現している。NALCN 遺伝子変異は常染色体劣性遺伝と常染色体優性遺伝があり，後者の場合，すべて de novo 変異である。今回我々は，de novo 変異の NALCN 遺伝子異常の 2 例を経験し，うち 1 例は画像の経過を観察しえたので文献的考察を加えて報告する。
【症例 1】月齢 7 ヶ月男児。在胎 38 週に胎児機能不全で出生。特異的顔貌，多発関節拘縮が見られた。出生直後より，新生児けいれんと考えられる啼泣直後より全身硬直を伴う呼吸抑制があり，抗痙攣薬に治療が導入された。その後，呼吸不全，胃食道逆流が見られ，また，特異的顔貌，先天性関節拘縮を伴うことから，精査のため，同意を得てエクソーム解析が行われ，男児に NALCN 遺伝子変異を見られた。修正月齢 3 ヶ月時に施行された頭部 MRI では，大脳白質容量の軽度低下が認められた。
【症例 2】24 歳男性。出生時異常を認めない。その後，精神運動発達遅滞を示した。12 歳時に歩容異常があり，画像検査が行われ，鞍上部胚腫と小脳萎縮が見られた。鞍上部胚腫は治療にて寛解。精神運動発達遅滞と小脳萎縮の精査のため，同意を得て 22 歳時にエクソーム解析が行われ，NALCN 遺伝子変異が見られた。小脳萎縮は 10 年の経過でごく軽度の進行が認められた。
【まとめ】de novo 変異の NALCN 遺伝子異常の 2 症例の頭部画像を呈示した。

頭部

2. 静脈性脳梗塞と延髄・脊髄梗塞を来した小児クローン病の一例

○木村 浩基 [1)]，山内 勝治 [1)]，石井 智浩 [1)]，森下 祐次 [1)]，
中畠 賢吾 [1)]，米倉 竹夫 [1)]，近藤 広樹 [2)]，渡邉 啓 [3)]
[1)] 近畿大学医学部奈良病院　小児外科，[2)] 同　小児科，[3)] 同　脳神経外科

【症例】5 歳女児。クローン病にてアダリムマブにて治療中，症状は寛解していた。外来でアダリムマブを投与し帰宅後，約 12 時間後に後頚部痛を訴え救急外来を受診した。来院時意識レベルはクリアであったが，外来診察中に突如悪寒，無呼吸，四肢の虚脱，意識レベル低下が出現。蘇生後の頭部 CT にて右頭頂・側頭葉に動脈支配と一致しない領域での出血を認めその部位を中心に皮質に及ぶ低吸収域を認めた。造影 CT で静脈洞血栓は認めなかった。両側の肺水腫が出現し，静脈性脳梗塞，脳出血，神経原生ショックと診断し，人工呼吸器管理下にグリセリン投与による保存的加療を行った。肺水腫は改善，脳出血も拡大もなく血腫の改善を認めたが，自発呼吸が微弱で四肢虚脱の改善を認めず，第 17 病日に頭頚部 MRI を撮影したところ，延髄から C3 レベルの脊髄に T1W1 高信号，DWI で高信号を呈する不整の病変を認め延髄・脊髄出血性梗塞と診断した。2 か月経過した現在，眼球運動は可能だが，四肢の弛緩性麻痺を認め気管切開にて人工呼吸器管理を行っている。
【考察】静脈性脳梗塞は妊娠，経口避妊薬服用，感染症，血液疾患，炎症性腸疾患等の血栓性素因を有した基礎疾患を有した若年，中年期に発症することが多い。本症でも来院時 D-dimer は 5.9 μg/ml と血栓傾向を示していた。画像上病変の広がりが動脈支配と異なりしばしば多発性で出血を伴う。単純 CT での静脈洞高吸収域や，造影 CT や MRI で静脈洞内血栓の存在が有用とされるが本症では確認できず，皮質静脈血栓によるものと考えらえた。延髄・脊髄梗塞と静脈性脳梗塞の合併報告例は検索しうる限り認めなかったが，いずれもクローン病による血栓症が関与しているものと考えられた。

頭部

3. 頭部の皮下膿瘍を契機に発症した TSS による MERS の一例

○河中 祐介，安藤 久美子，五十嵐 陽子，勝浦 尭之，若田 ゆき，石蔵 礼一，山門 亨一郎
兵庫医科大学病院　放射線科

MERS は脳梁膨大部に一過性に異常を認める脳症であり，予後の良い疾患である。ウイルス感染やワクチン接種後，電解質異常，外傷，痙攣など様々なものが原因となる。一方 TSS は黄色ブドウ球菌や連鎖球菌の外毒素によって急激に発症する全身疾患であり，発熱，血圧低下，発疹，多臓器不全を引き起こし，死に至ることもある。今回我々は，頭部の皮下膿瘍を契機に発症した TSS による MERS の一例を経験したので文献的考察を加えて報告する。症例は 4 歳 2 ヶ月男児。元来軽度発達障害が指摘されていた。発熱，発疹，眼球結膜充血を認め，川崎病を疑われ入院となった。入院時の体温は 40.4℃，WBC 17300 μl，CRP 4.6 mg/dl と炎症反応の上昇を認めた。夜間には体温が 41.6℃まで上昇，全身強直間代性痙攣をきたしたが，抗痙攣薬にて改善した。入院後 2 日目には血圧の低下を認め，活気のさらなる低下，発語が消失した。入院後 3 日目に施行した頭部 MRI で脳梁膨大部に卵円形の DWI で高信号，ADC 低下を示す病変を認め，MERS と診断した。抗生剤の投与で解熱し，WBC もピークアウトしたが，血圧の低下は遷延していた。入院後 5 日目に後頭部の腫瘤の強い発赤があり，入院後 7 日目に形成外科にて切開を行ったところ，多量の排膿が認められた。この膿瘍から MRSA が検出され，TSST-1 産生株と判明した。これより上記症状は TSS によるものと診断し，脳梁膨大部の病変は TSS による全身の炎症が原因となっていると考えられた。切開排膿後は解熱し，全身状態も良好であり，炎症反応も改善。再燃徴候がないことを確認し入院後 14 日目で退院となった。

頭部

4. Pineoblastoma の一症例

○有吉 彰子 [1)]，飯田 悦史 [1)]，古川 又一 [1)]，伊東 克能 [1)]，野村 貞宏 [2)]，星井 嘉信 [3)]
[1)] 山口大学医学部附属病院　放射線科，[2)] 同　脳神経外科，[3)] 同　病理部

【はじめに】今回頭痛が契機で来院し，画像診断が鑑別の一助となった 1 例を経験したので報告する。
【症例】3 歳男児。出生歴・既往歴に特記事項なし。1 週間前より，頭痛や嘔気・食欲低下あり。近医を受診し，頭部 CT で異常を指摘され，当院脳神経外科へ紹介された。頭部 CT では松果体部に 28×23×23 mm 大の境界明瞭な高吸収腫瘤を認めた。腫瘤の右辺縁に点状石灰化を認めた。脳室の拡大は伴っていなかった。MRI では T2WI で不均一な等～低信号を呈しており，T1WI では大脳皮質と比較しやや低信号を呈していた。造影後 T1WI 脂肪抑制像で不均一で強い増強効果を認め，SWI では低信号を呈していた。ADC map で低信号（0.5-0.6 10^{-3} mm^2/s）であった。Pineoblastoma，pineocytoma，germinoma，Primitive neuroectodermal tumours（PNETs）などが鑑別に挙がった。生検後，全摘出術が行われ，病理学的に pineoblastoma の診断となった。
【考察】小児における松果体部腫瘍の頻度は成人に比較して高く，本症例のように術前の画像診断で確定診断に至ることが困難な例も少なくない。Pineoblastoma は稀な疾患であるが悪性度も高く，小児の松果体部腫瘍では鑑別に挙げる必要がある。

頭部

5. 外傷を契機に発見された astroblastoma の一例

○清永 麻紀 [1)]，相良 佳子 [1)]，才 道昭 [1)]，松本 俊郎 [1)]，後藤 洋徳 [2)]，
平野 直樹 [2)]，末延 聡一 [2)]，井原 健二 [2)]
[1)] 大分大学医学部　放射線医学講座，[2)] 同　小児科学講座

症例は生来健康な 6 歳女児である。階段で転倒し，右前額部を打撲した。皮下血腫のみで症状はなかったが，頭蓋内精査で撮影された CT 検査にて左頭頂葉皮質に腫瘤を偶然発見され，精査加療目的にて当院小児科へ紹介となった。MRI 検査にて，左頭頂葉皮質に腫瘍性病変（20×26×18 mm）を認めた。T2 強調像では腫瘍内に嚢胞成分を反映する高信号域の集簇と，周囲に充実成分と思われる皮質と同程度の信号域を認めた。充実成分を疑う部分には造影効果と拡散制限を認めた。また，腫瘤周囲に点状造影域が確認され，拡張した血管構造が疑われたが，浮腫性変化は認めなかった。CT では腫瘤内部に点状石灰化が見られた。術前診断として，ganglioglioma や pleomorphic xanthoastrocytoma，ependymoma を挙げた。症候性てんかんのリスクになると考えられ，腫瘍摘出術が行われた。腫瘤は弾性軟，灰白色調であり，境界明瞭であった。病理所見では微細な毛細血管を間質として perivascular pseudorosette を形成し，血管壁の硝子化や血管腔へ向かう細胞突起が認められた。GFAP 陽性, S-100 蛋白陽性等の免疫染色結果と併せ，astroblastoma と診断された。

Astroblastoma は全グリオーマの 0.45-2.8% を占める稀な腫瘍である。小児や若年者に多く，女性に好発する。テント上に発生し，充実成分と嚢胞成分の混在した腫瘤として認められ，本症例も過去に報告されている画像所見と類似していた。病理学的に ependymoma との鑑別が困難と言われているが，さらなる文献的考察を加え，報告する。

頭部

6. 頭部 CT による小児頭蓋骨骨折の治癒過程の後方視検討

○新谷 紀子 [1)]，宮坂 実木子 [1)]，青木 英和 [1)]，苛原 早保 [1)]，岡本 礼子 [1)]，
堤 義之 [1)]，野坂 俊介 [1)]，宮嵜 治 [1)]，植松 悟子 [2)]
[1)] 国立成育医療研究センター　放射線診療部，[2)] 同　救急診療科

頭部外傷における頭部 CT の読影には，受傷機転と受傷時期などを考慮する必要がある。一方，現時点では頭蓋骨骨折の治癒過程や所見の変化に関する指標が明らかでない。

【目的】頭部 CT による頭蓋骨骨折の治癒過程を後方視的に検討する。

【対象と方法】対象は，過去 2 年間に頭部外傷で救急外来を受診し，頭部 CT で頭蓋骨骨折と診断，follow up CT を行った 6 歳未満の患児 63 例 68 骨折（受傷時年齢　生後 7 日～ 5 歳，単発 59 例，複数 4 例）。頭部 CT の適応は PECARN に従った。頭部 CT は MPR，3DCT を作成し評価した。検討項目は，1）保護者の申告による受傷機転，2）頭蓋骨骨折の種類と部位，3）付随所見（皮下血腫，頭蓋内出血）の有無，4）頭蓋骨骨折と付随所見の経時的変化である。

【結果】1）転落 53 例，転倒 4 例，その他 6 例。2）線状骨折 60 骨折，陥没骨折 8 骨折で，部位は頭頂骨が 52 骨折と最多。線状骨折の骨折幅は 1 mm 未満 53 骨折，1 mm 以上 15 骨折。3）受傷時に皮下血腫は 61 骨折に認め, 頭蓋内出血は 30 骨折に認めた。4）初回 CT で皮下血腫を認めた骨折のうち, 1 ～ 1.5 ヶ月で follow up CT を行った 56 骨折中 49 骨折で消失。線状骨折内部の吸収値は，経時的に上昇しながら不明瞭化し，その吸収値上昇が確認できるのは 1.5 ヶ月以降で，骨折線の不明瞭化には最短 2 ヶ月を要した。治癒過程に関して，骨折部位，受傷機転，皮下出血や頭蓋内出血との関連は少なく，骨折幅が 1 mm 以上の場合，治癒経過が長い傾向にあった。

【結語】皮下血腫は 1.5 ヶ月以内に消失する例が多い。骨折線の不明瞭化には，最短 2 ヶ月を要し，骨折幅に依存すると考えられた。

〈一般口演 2〉
胸部①

7. 特徴的な肺野病変を伴った乳児早期型 Niemann-Pick 病の一例

○堀内 克俊，高濱 潤子，岡田 博司，丸上 永晃，平井 都始子，吉川 公彦
奈良県立医科大学医学部　放射線医学教室

症例は 0 歳男児，家族歴に特記事項なし。生後 1 か月で黄疸と肝脾腫をみとめ，当院小児科に精査加療目的に紹介となった。胆道閉鎖症を疑われ，試験開腹を施行したが，胆道に先天的形態異常はみられなかった。術後の経過中，胸部単純 X 線写真で透過性低下をみとめたため胸部 CT を撮影したところ，小葉間隔壁の著明な肥厚をみとめた。また腹部 US および CT では肝脾腫大をみとめた。そのため Gaucher 病や Niemann-pick 病が疑われた。皮膚線維芽細胞のフィリピン染色陽性と NPC 遺伝子の複合ヘテロ接合体変異を認め早期乳児型 Niemann-Pick 病 C1 型と診断した。

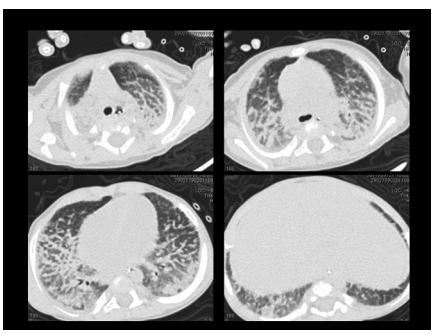

その後，乳児期から運動発達の遅れを認め，診断後，1 歳からミグルスタットの内服療法を開始した。3 歳でカタプレキシー，嚥下障害と歩行困難を認め，2 －ヒドロキシプロピル－β－シクロデキストリン（HPBCD）髄腔内注入療法を開始し，嚥下困難について改善をみとめている。

今回，胸部 CT を契機に診断に至った乳児早期型 Niemann-Pick 病 C 型の一例を経験したので報告する。

胸部①

8. 肺の異所性石灰化を合併した 18 トリソミーの一例

○小泉 亜矢，丸山 憲一，井上 文孝，福田 一代，市之宮 健二，鏑木 浩太，宮川 陽一
群馬県立小児医療センター　新生児科

【緒言】異所性肺石灰化は肝移植や腎移植，造血幹細胞移植後や慢性腎不全の透析患者で認めることがあるが小児では稀である。異所性肺石灰化が疑われた 18 トリソミーの一例を報告する。
【症例】在胎 37 週 2 日，出生体重 1600 g で出生した男児。胎児期の羊水染色体検査で 18 トリソミーと診断。心室中隔欠損症と鎖肛の合併あり。日齢 2 に横行結腸人工肛門増設術施行。両親は侵襲的な呼吸管理や心室中隔欠損症に対する外科治療は希望されず，利尿剤投与と水分制限による心不全治療を行った。生後 1 ヶ月半頃より肥厚性幽門狭窄を合併し十二指腸栄養を行った。人工肛門から水様の排便が多く体重増加不良を認めたため，乳酸カルシウムを含む薬物治療を行った。生後 9 ヶ月に血清カルシウム値が 16.3 mg/dl と上昇していることに気づかれた。血清リン値 4.9 mg/dL，ALP 409 U/L，intact PTH 11 pg/mL。血液ガス分析は高炭酸ガス血症を認めたが pH は正常であった。乳酸カルシウム，総合ビタミン剤，母乳添加剤を中止し，リン製剤内服開始しカルシウム値は徐々に正常化した。1 歳 2 ヶ月頃から胸部 X 線検査で両側上肺野に石灰沈着を認めるようになった。石灰化病変の出現以前より呼吸不全は徐々に進行し，nDPAP で呼吸管理を行ったが心不全，肺高血圧も進行し 1 歳 4 ヶ月に永眠された。
【考察】本症例は胸部 X 線検査で異所性肺石灰化の所見を認めた。長期臥床や投与薬剤，代償性呼吸性アシドーシスなどが関与していた可能性がある。18 トリソミーが何らかのカルシウム代謝異常をきたしていることも考えられ，今後症例の蓄積が望まれる。

胸部①

9. 術前鑑別診断に苦慮した胸腺原発血管脂肪腫の一例

○石井 大介[1)]，平澤 雅敏[1)]，高林 江里子[2)]，宮本 和俊[1)]
[1)]旭川医科大学　小児外科，[2)]同　放射線科

【はじめに】我々は術前画像診断では肺葉外肺分画症を考えたが，最終診断として胸腺原発血管脂肪腫であった症例を経験したので報告する。
【症例】11 歳，女児。8 歳時に胸部 X 線検査で腫瘤影を指摘された。CT では前縦隔右側から心臓右縁にかけて 44 × 32 mm の腫瘤を認め，周囲との境界は明瞭，石灰化は指摘出来なかった。また明らかな造影効果も認めなかった。MRI では T2WI で大部分著明な高信号を呈した。同側部分に T1WI 高信号域を認め，T2WI で fluid fluid level が形成されていた。明らかな脂肪成分は指摘出来なかった。血管造影では右内胸動脈から腫瘤への流入血管および上大静脈への複数の流出血管を認めた。PET では有意な集積増加は認めなかった。以上の結果から，肺葉外肺分画症を第一に考え，無症状であり，経過観察の方針とした。しかし 11 歳時の CT で 67 × 49 mm と腫瘤増大および上大静脈圧排を認め，また MRI では内部に T1WI，T2WI で高信号を呈する嚢胞構造が指摘され，肺葉外肺分画症を考え，摘出術の方針とした。手術は胸骨正中切開でアプローチ，前縦隔腫瘍摘出術（胸腺合併切除）を施行した。病理診断は，胸腺原発の血管脂肪種であり，悪性所見は認めなかった。
【考察】血管脂肪腫が縦隔に発生することは極めて稀であり，検索する限り報告は世界で 8 例のみであった。術前画像診断では体循環系からの流入・流出血管を認め，また腫瘤内部に嚢胞構造が多発し放射状の血管構造を認めたことから，肺分画症を第一に考えた。
【おわりに】今回，脂肪成分の少ない胸腺原発血管脂肪腫を経験し，術前診断に難渋した。文献的考察を加えて報告する。

胸部①

10. *DICER1* 症候群による胸膜肺芽腫を発症した姉弟例

○苛原 早保[1)]，宮嵜 治[1)]，青木 英和[1)]，岡本 礼子[1)]，堤 義之[1)]，新谷 紀子[1)]，水戸守 真寿[1)]，
宮坂 実木子[1)]，白井 了太[2)]，清谷 知賀子[2)]，加藤 元博[2)]，野坂 俊介[1)]
[1)]国立成育医療研究センター　放射線診療部，[2)]同　小児がんセンター

今回我々は，*DICER1* 症候群による胸膜肺芽腫を発症した姉弟例を経験したので，若干の文献的考察を加えて報告する。

姉は，3 歳 0 ヶ月時に呼吸苦で前医を受診。胸部単純 X 線写真で左肺の透過性低下，限局した不規則な air density，縦隔の右方偏位，胸部造影 CT で左胸腔に多房性嚢胞状構造および造影増強効果を伴う充実性腫瘤，左胸水が認められた。以上の所見から胸膜肺芽腫が疑われ，鑑別診断に縦隔奇形腫破裂，未分化肉腫，横紋筋肉腫などが挙げられた。開胸生検で胸膜肺芽腫と診断され，化学療法 3 コース後に左舌区原発腫瘍切除術を施行した。

弟は，2 歳 0 ヶ月時に発熱，呼吸苦で前医を受診。胸部単純 X 線写真で左気胸が疑われ胸腔ドレナージがされるも，排気不十分であった。CT で左胸腔に隔壁構造を伴う嚢胞構造および充実性腫瘤，縦隔の右方偏位，左胸水が認められ，画像所見と家族歴から胸膜肺芽腫が疑われた。本例の CT 所見は前述の姉のものと極めて類似していた。開胸生検で胸膜肺芽腫と診断され，化学療法 3 コース後に左上葉原発腫瘍切除術を施行した。

DICER1 は，microRNA の生成に必要な酵素をコードする遺伝子である。その生殖細胞変異は常染色体優性遺伝の家族性腫瘍，*DICER1* 症候群に関連する。この症候群には，胸膜肺芽腫の他に，嚢胞性腎腫，Sertoli-Leydig 細胞腫，毛様体髄上皮腫，多結節性甲状腺腫などが含まれる。

日常の画像診断においても *DICER1* 症候群の概念を念頭に置くことで，家族歴や既往歴から *DICER1* 症候群が疑われる場合は，より早期かつ正確な診断やその後のフォローアップにつながると思われる。

〈一般口演 3〉
胸部②

11. 新しい画像への試み―CPAM の 3DCT 画像―

○久保 裕之[1)]，監崎 孝一郎[2)]，石川 順英[1)]
[1)]高松赤十字病院　小児外科，[2)]同　胸部・乳腺外科

Congenital pulmonary airway malformation（先天性肺気道形成異常：以下 CPAM）は気管支の腺腫様増殖を特徴とする先天性嚢胞性肺疾患であり，感染や悪性化のリスクを考慮し原則手術が必要な疾患である。現在呼吸器外科手術において CT 画像検査は必須であり，中でも 3DCT 画像は，気管支造影，血管造影に変わる低侵襲な検査であり，術前の解剖学的評価に非常に有用なツールである。今回，主には成人の肺癌に対し行われることの多い肺の 3DCT 画像を小児 CPAM に応用した 1 例を提示する。症例は 9 歳女児。右中肺野の肺炎で入院した。CT で右中葉の嚢胞性病変の感染と判断した。抗生剤治療を行い急性炎症が落ち着いた時点で，改めて造影 CT を撮影した。右中葉に大小様々な嚢胞を認めたことから CPAM が疑われ手術が必要と判断した。手術前にこの造影 CT 画像を 3 次元構築し，嚢胞，血管，気管支の解剖学的位置関係を把握することができた。3DCT 画像は手術時の実際の解剖所見と一致しており，胸腔鏡下右中葉切除術を安全に施行しえた。病理学的診断は CPAM であった。小児 CPAM においても 3DCT 画像による解剖学的位置関係の把握は可能であり術前評価に有用であった。我々が知る限り，小児右肺中葉 CPAM の世界初の 3DCT 画像を呈示する。

胸部②

12. 漏斗胸の胸郭変形に対する新しい評価方法

○吉田 篤史，植村 貞繁，久山 寿子，渡邊 日向子
川崎医科大学　小児外科

【目的】漏斗胸に対する胸郭変形の評価は現在 CT が一般的に利用されているが，放射線被曝は周知の深刻な問題で，他に有効な評価方法があれば，CT 検査は避けるべきである。近年，身体に接触せずに体表を 3D スキャンする科学技術が登場し，簡便に立体的画像が得られるようになった。しかし，これまでに胸郭形態を体表スキャナーで評価した報告が少なく，われわれの体表 3D スキャン技術とその評価方法の取り組みを報告する。
【方法】2017 年 7 月より 2017 年 12 月までの当院漏斗胸患者に, Occipital 社製 3D スキャナー「structure sensor」を用いて，全身麻酔下の手術前後に，仰臥位で体表 3D スキャンを施行した。解析ソフトには Medic Engineering 社製の「BODY-Rugle」を使用した。
【結果】3D スキャンを施行したのは 62 症例。前胸部の陥凹形態は多彩であるが，3D スキャンで視診に近い立体画像をえた。今回は，11 人の左右対称性の漏斗胸男性を解析した。平均年齢 13 歳（9 − 20 歳）で身長 158.9 ± 4.8 cm であった。術前評価として，CT を用いた胸部正中の矢状断像で，胸骨上縁と下縁を結んだ線とベッド平面のなす角度が 8.2 ± 2.1 度に対して，3D スキャンを用いた頚切痕と最陥凹部を結ぶ線とベッド平面のなす角度は 3.9 ± 1.6 度であり，この 2 つの相関係数は 0.71 と強い正の相関を示した。術後評価の 3D スキャンでは 15.0 ± 1.1 度に挙上していた。
【考察】3D スキャンは簡便で放射線被曝の影響がない漏斗胸の立体的な評価が可能である。今後定量的な評価方法が確立できれば，CT に代わり得る可能性がある。

胸部②

13. 先天性肺疾患の術前 CT 評価：年齢，スライス厚による有用性の差

○澁谷 聡一，古賀 寛之，宮野 剛，越智 崇徳，山高 篤行
順天堂大学　小児外科・小児泌尿生殖器外科

【目的】Computed tomography（CT）は先天性肺疾患の術前評価に有用であるが，年少児では画像のブレなどで良質な画像が得られないことも多い。年齢，スライス厚が CT の質，有用性にどのように影響するか評価した。

【方法】2009 年から 2017 年の間，52 例の肺切除術前に施行された 115 件の CT を対象とした。肺血管像にブレが少なく（<2 mm），葉間が 1 mm 以上描出されており，かつ不全分葉の程度が術中所見と一致する場合に，“良質で有用な画像”と見なした。CT 施行時の年齢別，スライス厚別（1 mm，3 mm，5 mm）で良質な画像が得られる割合を比較した。

【結果】CT が行われた平均回数は 2.2 回，年齢は 2.0 歳。症例の内訳は先天性嚢胞性肺疾患（71.2%），気管支閉鎖症（9.6%），肺葉内肺分画症（7.7%），肺葉外肺分画症（7.7%），その他（3.8%）。良質な画像が得られた割合はスライス厚別で 1 mm（53.1%），3 mm（25.5%），5 mm（15.6%），それぞれ有意差（$p<0.05$）を認めた（Table 1）。

【結論】年齢およびスライス厚により良質な画像が得られる割合は優位に変化した。2 歳以上であれば thin-slice で良質な画像が得られる可能性が高い。

Table 1.
Percentage of clear images obtained at different ages according to slice thickness.

	1mm	3mm	5mm
<1y.o. (n = 52)	4 / 13 (30.8%)	0 / 26 (0.0%)	1 / 13 (7.7%)
1y.o. - <2y.o. (n = 27)	1 / 4 (25.0%)	7 / 15 (46.7%)	1 / 8 (12.5%)
2y.o. - <3y.o. (n = 13)	6 / 7 (85.7%)	1 / 4 (25.0%)	1 / 2 (50.0%)
≥3y.o (n = 23)	6 / 8 (75.0%)	5 / 6 (83.3%)	2 / 9 (22.2%)
	17/32 (53.1%)	13/51 (25.5%)	5/32 (15.6%)

胸部②

14. 肝芽腫肺転移の評価：PRETEXT 2005 と 2017 における診断基準の比較

○宮嵜 治 [1)]，西川 正則 [1)]，小熊 栄二 [1)]，田波 譲 [1)]，細川 崇洋 [1)]，北見 昌広 [1)]，
井田 孔明 [2)]，菱木 知郎 [2)]，渡邉 健一郎 [2)]，檜山 英三 [2)]
[1)] 日本小児がん研究グループ　画像診断委員会，[2)] 同　肝腫瘍委員会

【目的】肝芽腫の国際分類 Pretreatment Extent of Tumor（PRETEXT）は全世界的に普及している。これまで PRETEXT 2005 が広く使用されていたが，新たに開始する国際臨床研究 Pediatric Hepatic International Tumor Trial（PHITT）では改訂版である PRETEXT 2017 の使用が決定している。今回の目的は従来の PRETEXT 2005 の肺転移の CT 診断基準の妥当性を評価すること。PRETEXT 2017 の基準を試行し従来法と比較することである。

【対象・方法】日本小児がん研究グループ（JCCG）肝腫瘍委員会の臨床研究に登録された 72 例の肝芽腫症例のうち JCCG 中央画像診断委員会の読影レポートで肺内結節が指摘された 16 例を対象とした。対象の肺内結節を PRETEXT 2005 の診断基準である 5 mm 以下（A 群 n=5）と 5 mm 以上（B 群 n=11）の 2 群に分け，結節の数，PRETEXT stage，additional criteria の合計点，CT slice 厚につき比較した。また同一の症例を従来基準（5 mm 以上，2 個以上）と新基準（3 mm 以上，2 個以上）で比較した。

【結果】B 群は A 群に対し結節の数は多く，PRETEXT stage，additional criteria の合計点のいずれも高値であった（$p<0.05$）。PRETEXT 2017 では 2005 の陽性判定の 1.5 倍の症例で陽性と判定された。

【結論】従来基準は患児の臨牀的な重症度を反映した妥当な判定基準と思われた。また PRETEXT 2017 への改定により肺転移の判定が増え，高リスクに分類される。

〈一般口演 4〉
骨軟部

15. 歩行障害を主訴に受診し MRI で骨髄病変を認めた 2 例

○能登 孝昇 [1)]，瀬戸 比呂木 [1)]，福原 淳示 [1)]，村林 督夫 [1)]，高橋 昌里 [2)]
[1)] 沼津市立病院　小児科，[2)] 日本大学医学部　小児科学系　小児科学分野

【はじめに】小児の歩行障害の原因は多岐にわたり，診断の遅れが予後を左右する疾患も含まれる。歩行障害を認め MRI で骨髄病変を認めた 2 症例を経験し，診断は急性リンパ性白血病（以下 ALL），急性散在性脳脊髄炎（以下 ADEM）であった。
【症例 1】1 歳 10 か月男児。前日から歩行障害を認めた。血液検査では三系統は正常で芽球はみられなかった。股関節単純 X 線，関節超音波検査で異常を認めなかった。骨盤・膝 MRI の T1 強調像で骨髄に低信号域がみられ脂肪髄の消失を認めた。骨髄検査を施行し ALL と診断した。
【症例 2】2 歳男児。前日から歩行障害を認めた。血液検査で WBC 33000/μl と増加を認めた。骨盤・膝 MRI の T1 強調像で骨髄の低信号域を認めた。骨髄検査は過形成髄であったが芽球はみられなかった。不機嫌と深部腱反射の亢進を認め，髄液検査と頭部 MRI から ADEM と診断した。
【結語】MRI は病変の検出感度が高い反面，所見の特異度は低く，解釈は総合的に行う必要があるが MRI の異常信号域が血液・腫瘍疾患を疑う端緒となることがある。

MRI

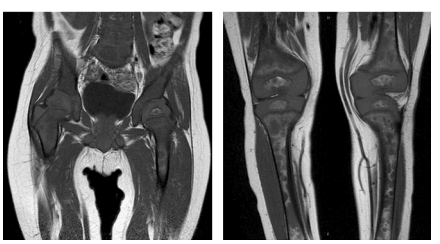

症例1　T1強調像

骨軟部

16. 思春期運動選手の 2 名男児に生じた片側性 laminolysis の検討

○川波 喬 [1)]，南谷 和仁 [2)]，上妻 隆秀 [3)]，川本 泰作 [3)]
[1)] 宗像水光会総合病院　放射線科，[2)] 同　整形外科，[3)] 福津市

laminolysis は，以前 retroisthmic defect と呼ばれ先天的と考えられていた。2000 年に Wick らにより本疾患の病態は，椎弓板の疲労骨折で laminolysis と呼ぶべきとされた。2012 年に Miyagi らは思春期の運動選手に生じる laminolysis には 2 つのタイプがあり，片側性で対側分離症を伴う hemilaminar type，両側性冠状方向に laminolysis を生じる intralaminar type に分類した。我々が経験した 12 才サッカー選手，14 才野球選手の男児 2 名に生じた L5 の片側性 laminolysis はいずれも対側分離がなく，Miyagi の分類に該当しなかった。両者とも潜在性脊椎破裂を有していた。前者ではコルセットでの治療後の経過観察 CT で，線状の細い欠損から幅がやや広い欠損に変化し，疲労骨折を裏付けた。本疾患の報告例は非常に少ないが，原因として思春期運動選手の腰痛の画像検査として MRI がまず施行されること，大学病院などの基幹病院を受診することが少ないこと，MRI で椎弓根に STIR 高信号域を認めた場合は早期分離症として治療され，CT での精査や経過観察がなされないこと，CT 画像を見慣れないことなどがあると思われた。laminolysis の診断には，MRI 検査だけでなく，CT 検査も必要と考える。

〈一般口演 5〉

胆膵肝

17. 肝脾腫と不明熱を主訴とし，画像上，肝硬変が示唆された 10 歳男児

○小林 宗也，十河 剛，増澤 雷吾，梅津 守一郎，乾 あやの，藤澤 知雄
済生会横浜市東部病院　小児肝臓消化器科

【症例】10 歳，男児。主訴は間欠熱，肝脾腫。10 日間続く発熱を認め，近医受診。白血球 13,200 /μL，CRP 8.6 mg/dL と炎症反応高値を認め，当院に紹介となった。既往は 1 歳時に川崎病に罹患，7 歳時に 5 日間の熱源不明の発熱があったが成長発達は正常。入院時，体温 38.6℃，眼瞼結膜軽度貧血あり，咽頭軽度発赤あるが白苔付着なし，頚部リンパ節触知するが圧痛なし，肝臓 10 cm 触知，脾臓 6 cm 触知し，皮疹は認めず，WBC 8,490 /μL，Hb 9.5 g/dL，Plt 17 万 /μL，AST 95 U/L，ALT 63 U/L，T-Bil 1.0 mg/dL，D-Bil 0.6 mg/dL，γ-GTP 132 U/L，CRP 6.8 mg/dL，IgG 2265 mg/dL，IgA 469 mg/dL，IgM 399 mg/dL。腹部超音波検査では，肝内は粗造であり，腹部造影 CT では肝実質の density は不均一に低下し高度の脾腫を伴い，腹部造影 MRI では肝右葉を中心に T2 強調で低信号を示す結節が多発しており，肝硬変に伴う再生結節あるいは過形成結節を指摘。肝組織所見では，細胆管炎の診断であり，原因の特定には至らなかった。上部消化管内視鏡検査を施行したところ食道静脈瘤を認め，門脈圧亢進の病態が示唆された。内視鏡的逆行性胆管膵管造影では, 末梢肝内胆管は造影不良を認めた。発熱に対して, 胆管炎を疑って抗菌薬を使用したが，発熱，炎症反応の改善は乏しく，現在も原疾患の精査中であるが，サイトカインプロファイルでは IL-6 の上昇を認め，今後ステロイド治療を開始する予定である。

胆膵肝

18. Superb micro-vascular imaging は肝線維化の指標となり得るか？

○大野 康治
大分こども病院　外科

【緒言】Superb micro-vascular imaging（SMI）は微細低速血流を real-time に観察することが可能である。演者らは小児外科領域における SMI の有用性を報告してきた（Ohno et al. EJPS, 2017）。今回 SMI を用いて胆道閉鎖症葛西術後の肝微細血管構築の評価を試みた。

【対象と方法】2015 年 3 月以降，小児 109 例に対して肝を対象とする SMI 検査を 172 回施行した。超音波装置はキャノンメディカルシステムズ社製 TUS-A400 を，探触子は PLT-704SBT を用いた。109 例中葛西術後症例が 2 例含まれていた。今回，この 2 例の肝微細血管構築の変化について検討した。なお，正常肝機能例を比較対照とした。

【結果】［正常肝機能例］微細血管は末梢に向けて樹枝状に分岐し狭窄や蛇行は認めなかった。［症例 1：軽症例］6 歳男児，III-a1-v にて 53 生日に葛西手術施行。臨床症状は安定しており，軽度の胆管炎で入院となった時に SMI を施行した。SMI にて血管構築自体に著変は認めなかったが，末梢微細血管の枯れ枝状変化が顕著であった。［症例 2：中等症例］7 歳男児，III-b1-μ にて 71 生日に葛西手術施行。胆管炎を繰り返しており運動制限中である。SMI では樹枝状の血管構築は消失しており，AP シャントなどの改築血管を認めた。

【考察】演者らは SMI が実質組織内の微細血流の描出に優れており，血管陰影の形状変化・走行異常などを鋭敏に描出できることを報告してきた。葛西術後の予後は肝線維化の程度と相関している。線維化による小葉構造の改築は微細血管構築の改築を引き起こす。SMI により得られる血管構築の変化が葛西術後の予後と関連していることが示唆された。

胆膵肝

19. 小児腹部鈍的外傷における画像検査とその適応を再考する

○藤川 あつ子[1)]，松本 純一[2)]，齋藤 祐貴[1)]，武井 洋平[1)]，中井 義知[1)]，大出 創[1)]，
宮川 天志[1)]，島 秀樹[3)]，古田 繁行[3)]，北川 博昭[3)]
[1)]聖マリアンナ医科大学病院　放射線医学講座，[2)]同　救急医学講座，[3)]同　小児外科講座

小児外傷症例には，高エネルギー受傷機転で受傷後即来院する群と，非高エネルギー群で受傷からある程度の時間が経過した後に症状を訴えて来院する群がある。前者に対しては治療対象となる病態を評価する上で早い段階で CT が積極的に用いられるが，後者に対しては，多少の時間がかかっても被ばく軽減を重視した検査選択が求められる。そこで，今回我々は，当院で過去 5 年間に CT 検査を行った 18 歳以下の肝・脾損傷症例（肝 15 例，脾 10 例）の受傷機転，臨床所見，損傷形態および経過などから，至適画像検査プロトコルを検証する事とした。受傷後 2 時間以上経過した日本外傷学会分類 2 型以上の症例では，腹水が必ず検出され，3 型に限ると，より多量の腹水が観察された。このことから，受傷後 2 時間の時点で FAST が陰性の症例は 2 型未満の可能性が推察され，このような時間的猶予のある症例では，検査前確率が低いと見積もられる CT 検査を, 超音波検査や MRI 検査で代替出来る可能性があると考えられた。CT 撮像プロトコルに着目すると, これまで活動性出血, 仮性動脈瘤の検出に造影 2 相撮像を行ってきたが, Split bolus 法を用いて動脈内造影剤濃度の高い，平衡相の画像を 1 相で撮像することで，被ばく低減が可能となる。今回 2 例の遅発性脾仮性動脈瘤増大があったが, いずれも初回には検出されず, 2 相撮像を行ったとしても仮性動脈瘤を初期から検出するのは難しかった。

胆膵肝

20. 胆道閉鎖症における超音波検査所見の再評価

○吉田 志帆，東間 未来，矢内 俊裕，加藤 愛香里，産本 陽平，後藤 悠大，益子 貴行
茨城県立こども病院　小児外科

【緒言】胆道閉鎖症（BA）の診断において腹部超音波検査（US）は有用な検査であり，その所見として Triangular cord sign の厚み（TCT），胆嚢の非描出や収縮の欠如などが挙げられる。今回，BA における腹部 US 所見の pitfall について検討したので報告する。

【方法】2012-2016 年までの 5 年間に当院で葛西手術を施行した III 型 BA の 8 例を対象とし，術前腹部 US で胆嚢が描出された群（描出群）と描出されなかった群（非描出群）との間で TCT について比較検討した。また，描出群においては，胆嚢長径，胆嚢壁不整の有無と手術所見による BA 病型との関連性を検討した。

【結果】描出群 5 例（62.5%），非描出群は 3 例（37.5%）であり，検査時の平均日齢は 描出群と非描出群で有意差を認めなかった。TCT は描出群で 0.9-3.1 mm（中央値 2.1 mm），非描出群で 3.2-4.4 mm（中央値 3.3 mm）であり, 非描出群で有意に厚かった（t=0.0357）。描出群における胆嚢長径は 16.5-26 mm（中央値 24 mm）と正常範囲内であったが，3/5 例（60%）に胆嚢壁の不整がみられ，3/5 例（60%）に哺乳後の機能的胆嚢収縮が認められた。機能的胆嚢収縮が認められた 3 例は全て, 総胆管開存型（IIIa 型）であった。

【結語】今回の検討からは，非描出群では TCT も厚く US が有用であったが，描出群では腹部 US の所見のみでは BA を否定できない症例が少なくなかった。特に IIIa 型の BA では腹部 US で総胆管が開存していることにより機能的胆嚢収縮を認めうるため，他の検査所見で BA が否定できない場合には積極的に胆道造影を行うべきである。

胆膵肝

21. 腹臥位での脊椎手術が原因と考えられた急性膵炎の一例

○齋藤 祐貴[1)]，藤川 あつ子[1)]，三村 秀文[1)]，中島 康雄[1)]，森田 亮[2)]
[1)]聖マリアンナ医科大学　放射線医学講座，[2)]同　消化器肝臓内科

症例は13才女性。側弯症に対して整形外科にて矯正固定術を行った。手術時間は7時間20分におよび，術中出血量は750 ml程度であった。術翌日に腹痛があり血液検査にて炎症反応上昇，血中アミラーゼの高値が認められた。造影CTでは膵尾部を中心とした急性膵炎の所見が認められたが，原因となるような結石，膵胆管の形態異常は認められなかった。原因検索が行われたが，急性膵炎の原因となるような免疫異常や代謝性疾患，感染症は検出されなかった。特発性やプロポフォールなどによる薬剤性膵炎の可能性は残ったが，手術が長時間腹臥位で固定され行われていたことから，術中体位による影響が疑われた。膵炎を合併しうる外科的手術として，胆膵や胃・十二指腸の手術が知られているが，脊椎手術後の報告も散見される。このメカニズムとして，長時間のうつ伏せによる圧迫・術中の出血を背景とした膵虚血，もしくは膵臓そのものの損傷などが推察されている。まれな症例であり，今回，画像所見に加え，文献的考察を加えて報告する。

〈一般口演 6〉
泌尿生殖器

22. 造影剤アレルギー症例に対する voiding urosonography での VUR 評価

○矢内 俊裕[1),2)]，益子 貴行[1),2)]，東間 未来[2)]，吉田 志帆[2)]，後藤 悠大[2)]，
産本 陽平[2)]，加藤 愛香里[2)]，宮崎 峰幸[3)]，浅井 宣美[3)]
[1)]茨城県立こども病院　小児泌尿器科，[2)]同　小児外科，[3)]同　超音波診断室

【緒言】我々はUSの動的所見（排尿時の腎盂・尿管拡張の増大，蓄尿時の下部尿管の拡張・蠕動亢進，尿管口jet角≧55°）が膀胱尿管逆流（VUR）の診断やfollow upに有用であることを報告してきた。今回，初回の排尿時膀胱造影（VCUG）の際に造影剤アレルギーを生じたVUR症例に対して，USを併用した造影剤を用いないVCUG変法（voiding urosonography：VUS）によるVUR評価を試みたので報告する。
【症例】1歳，男児。新生児期に尿路感染症に罹患したため，2か月時に精査目的で施行されたVCUGで左VUR（Grade 3）が認められた。検査終了から30分後に顔面・体幹に発赤・発疹がみられ不機嫌になったため，造影剤アレルギーが疑われ，抗ヒスタミン剤の内服にて軽快した。^{99m}Tc-MAG3シンチグラフィーでは分腎機能の低下はみられず，抗生剤の予防的内服（CAP）を行いながらUSにてfollow upとした。次回のVCUGでも造影剤アレルギーを生じる危険性が考えられたため，1歳時にVUSを施行してVUR自然消失と判断しCAPを中止した。
【手技】VUSがVCUGと異なる点は，（1）造影検査室ではなく超音波診断室で行う，（2）造影剤ではなく生理食塩水を膀胱内に滴下する，（3）透視ではなくUSによりVURの有無を判別する（蓄尿時または排尿時の腎盂・尿管拡張の増大が認められれば陽性），ことである。この手技の正確度をみるために，両VUR症例（1歳・男児，右Grade 4，左Grade 5）と内視鏡的注入療法後の両VUR治癒症例（2歳・男児）において，VCUGを施行した際にUSを用いて同様の観察を行ったが，VCUGとUSの所見は一致していた。
【結語】VUSは造影剤アレルギー症例におけるVUR評価法として有用であると考えられた。

泌尿生殖器

23. まれな片側腎多房性嚢胞性病変の 1 例

○市田 和香子 [1)]，山田 利栄 [1)]，西川 正則 [1)]，藤本 幸太 [2)]，
矢澤 浩治 [2)]，松本 富美 [2)]，松岡 圭子 [3)]，竹内 真 [3)]
[1)] 大阪母子医療センター　放射線科，[2)] 同　泌尿器科，[3)] 同　病理検査科

症例は 6 歳 2 か月女児。

間欠的な腹痛が 10 日間続いたあと，血尿と右側腹部痛を認め，近医受診。迅速検査で溶連菌陽性であったため抗生剤治療を開始した。入院中の画像検査で右腎の多発嚢胞が疑われ，当院泌尿器科紹介受診となった。

超音波，CT，MRI で，右腎は左より大きく，大小の嚢胞が多発していた。一部石灰化と出血を疑う部分が認められた。嚢胞は上極寄りと下極寄りの 2 か所で被膜様構造を持つ腫瘤様にも見えたことから，multilocular cystic renal tumor を最も考えた。

悪性病変の否定ができないことから，右腎摘出術が行われた。腎表面は正常であった。

病理所見では，腎皮質被膜下近辺から髄質，腎乳頭にかけて多数の嚢胞性病変を認め，嚢胞壁は集合管の上皮に類似する単層立方状の上皮に覆われていた。壁の周囲にはおおむね正常の腎皮質，髄質組織を認め，未熟な腎芽腫成分は認めなかった。localized cystic disease of the kidney と診断された。

泌尿生殖器

24. 先天性間葉芽腎腫の 3 例

○杉岡 勇典，松永 卓明，赤坂 好宣
兵庫県立こども病院　放射線診断科

【目的】先天性間葉芽腎腫（Congenital mesoblastic nephroma: CMN）は稀であるが，新生児期に見つかる腎腫瘍で最多とされる。当院での 3 症例について画像所見を中心に報告する。

【症例 1】胎児期に超音波にて右腎腫瘍を指摘。出生後の画像検査にて CMN が疑われ日齢 13 に手術。classic type と診断。**【症例 2】**胎児期に超音波，MRI にて右腎腫瘍を指摘。出生後画像検査にて CMN が疑われ日齢 20 に手術。classic type と診断。**【症例 3】**正常分娩で出生。1 歳頃より腹部膨満があった。その後腹満が進行し，約半年後の画像検査で右腎腫瘍を指摘。手術にて cellular type と診断。画像上，classic type の 2 例は造影 CT，MRI にて腫瘍と腎被膜との間に三ヶ月状の造影不良域が認められた。cellular type の 1 例は変性・壊死を疑う構造が目立っていた。術後は何れも再発なく経過観察されている。

【考察】CMN は 1967 年 Bolande らによって腎芽腫と異なる先天性腎腫瘍と定義された。病理学的に classic type（24%），cellular type（66%），及び両者の混合型の mixed type（10%）に分類される。一般的には CMN は完全切除されれば予後良好の腫瘍であるが，cellular type の場合 10% 程度に局所再発や転移を起こし得るとされる。classic type は画像上主に充実性腫瘍の周辺に三ヶ月状の造影不良域がみられると診断に特徴的と思われる。また cellular type は腫瘍内の出血や壊死を反映した所見が画像上捉えられることが多い。cellular type の場合，腎芽腫との鑑別が困難であるが，年齢や壊死傾向が鑑別の一助になると思われる。

【結論】CMN は特徴的な画像所見を呈することがあり，年齢も考慮することで他の腎腫瘍と鑑別することができる。

泌尿生殖器

25. 術前画像診断が困難だった腹腔内巨大多房性嚢胞性病変の 1 小児例

○藤野 明浩 [1)]，朝長 高太郎 [1)]，金森 豊 [1)]，菱木 知郎 [2)]，水戸守 真寿 [3)]，
宮坂 実木子 [3)]，野坂 俊介 [3)]，義岡 孝子 [4)]，柳井 広之 [5)]
[1)] 国立成育医療研究センター　臓器・運動器病態外科部　外科，[2)] 同　小児がんセンター　腫瘍外科，
[3)] 同　放射線診断部，[4)] 同　病理診断部，[5)] 岡山大学病院病理診断科　病理部

【目的】腹腔内に巨大な多房性嚢胞性病変を認めた年長女児の 1 例を報告する。各種画像検査でリンパ管腫（嚢胞性リンパ管奇形）が疑われたが，摘出後の病理診断は術前鑑別診断に挙がらなかった漿液性嚢胞腺腫であった。**【症例】**症例は 11 歳女児。腹痛・腹満にて発症。超音波，CT，MRI にて腹腔内を大きく占める巨大な多房性嚢胞性病変を認めた。左骨盤内に起始し，薄い隔壁の多房性で一部に血液貯留の所見があり，リンパ管腫が疑われた。漢方薬，mTOR 阻害剤内服等が無効で，増大傾向を示したため外科的摘除が選択された。腹腔鏡による精査の後, 下腹部正中切開にて摘出術を施行。腫瘤は周囲との癒着なく，腹腔外に授動すると左卵管采部の細い基部から広がる腫瘤であることが判明した。病変一部に破裂したと思われる嚢胞を認め，骨盤内に旧血性の腹水と腫瘤の一部の脱落と思われる組織塊を認めた。卵巣・付属器を温存し卵管采から突出する根部にて切断し病変を摘出した。左卵管中部及び右卵管にも 5 mm 大の主病変と似た性状の嚢胞性病変を認めたため追加切除した。病理組織像では単層で線毛を有する嚢胞上皮を認めたが，卵管上皮の性格を有する所見であり，最終的に serous cystadenoma と診断された。病理学的悪性所見はなかったが，他にも複数の病変を認めたため厳重なフォローを要する。**【考察】**腹腔内全体を占める多嚢胞性病変のうち後腹膜や，腸間膜，大網リンパ管腫は小児でも比較的認められるが，本症例と同様の画像所見を呈する生殖器由来の漿液性嚢胞腺腫の報告は他にみられない。小児では稀ではあるが年長女児においては鑑別すべき疾患として念頭に置くべきであると考えられた。

〈一般口演 7〉

胎児①

26. 胎児脳室拡大を認めた先天性サイトメガロウイルス感染症の 1 例

○玉置 一智，豊田 理奈，平林 将明，緒方 公平，日根 幸太郎，
斉藤 敬子，水書 教雄，荒井 博子，川瀬 泰浩，与田 仁志
東邦大学医療センター　大森病院　新生児科

【はじめに】先天性サイトメガロウイルス（CCMV）による症候性感染に対し近年抗ウイルス薬による長期予後の改善が報告されており，両親の疾患への受容の観点からも早期診断は重要である。今回我々は胎児期に脳室拡大を認め，母体 CMV-IgM が陰性であった CCMV 感染症を経験した。

【症例】母体 28 歳, 5 妊 3 産。在胎 29 週に胎児脳室拡大を指摘され, 在胎 35 週に当院紹介受診となった。29 週時点の母体 CMV-IgG 22.2（<2.0），CMV-IgM0.67（<0.80）であった。胎児 MRI を施行したが脳室拡大を認めたものの，その原因は不明であった。在胎 37 週 4 日に自然分娩にて出生。出生体重 1891 g（-2.86SD），身長 41.3 cm（-2.77SD），頭囲 30.3 cm（-1.82SD）であった。頭部超音波検査で後角優位の脳室拡大を認め, 脳室壁は高エコーであった。頭部 CT にて脳室壁の石灰化を認めた。臍帯血 CMV-IgM 4.29 と上昇あり，尿中 CMV PCR 陽性であった。CCMV 感染症と診断し，日齢 8 からガンシクロビルによる治療を施行した。

【考察】胎児 MRI における石灰化は，様々な信号強度を取ることがあるため，診断が困難である。本症例では妊娠の極初期の初感染もしくは再活性化のため，母体 CMV 抗体価が既感染パターンと類似したこともあり，胎内感染の診断が困難であった。胎児エコーや新生児エコーで頭蓋内石灰化を疑う病変を見たときには，確定診断のために CT 撮像することが必要である。特に MRI 信号強度は石灰化病変においては不規則になることも念頭に起き，総合的に診断する必要がある。

胎児①

27. 胎児期から気管の観察を行った左肺動脈右肺動脈起始の一例

加地 剛[1)]，○吉田 あつ子[1)]，米谷 直人[1)]，市原 裕子[2)]，
須賀 健一[2)]，中川 竜二[2)]，早渕 康信[2)]，苛原 稔[1)]
[1)]徳島大学病院　産科婦人科，[2)]同　小児科

左肺動脈右肺動脈起始（PA sling）は出生後気管狭窄による換気困難を来しうるため胎児診断が有用とされるが，その報告は少ない。今回我々は胎児期に PA sling を診断し，気管の評価を行った一例を経験したので報告する。

症例は38歳　4妊3産　妊娠28週, 前置胎盤のために当院に紹介となった。初診時の胎児超音波検査時，カラードプラにて左心房と下行大動脈の間に左肺に入る血管を認めた。この血管は右肺動脈から起始し，気管の背側を通り左肺門部に至っており，PA sling と診断した。気管は，MRI（矢状断像）で前方への圧迫が疑われたものの，超音波（横断像）で PA sling と接する部位の気管はほぼ正常様に描出されたため，高度な気管狭窄は否定的と考えた。PA sling 以外に三心房心と左上大静脈遺残を認めた。妊娠 34 週前置癒着胎盤のため全身麻酔下に帝王切開となった。児は sleeping の状態で出生し直ちに気管内挿管され呼吸管理が行われた。出生後換気状態は良好であったが日齢 3 より換気困難が出現し，日齢 6 の CT にて広範囲の気管狭窄を認め，高度の換気不全となった。その後徐々に換気は改善し日齢 18 に抜管となり日齢 65 に退院となった。なお日齢 34 の CT で気管分岐部直上付近の気管狭窄が残り，他の部位の狭窄は認めなくなっていた。感染を契機に再度換気不全となり生後 4 カ月に他院にて左肺動脈移植術・スライド気管形成術が施行された。

【まとめ】胎児期には肺や気管に空気がないため，超音波により PA sling および気管も観察できた。また気管の評価には MRI も有用であった。しかしながら出生後の気管狭窄の程度を正確に予測することは難しかった。

胎児①

28. 胎児期に増大した縦隔リンパ管腫に対して EXIT を施行した一例

○森田 有香[1)]，伊良波 裕子[1)]，新田 迅[2)]，吉田 朝秀[3)]，村山 貞之[1)]
[1)]琉球大学医学部附属病院　放射線科，[2)]同　産婦人科，[3)]同　小児科

【はじめに】リンパ管腫 / リンパ管奇形（lymphatic malformation: LM）は先天的なリンパ管の形成異常で全身のあらゆる部位に発生する。頚部や胸部に発生した場合には縦隔圧排による胎児水腫や気道圧排による出生直後の気道緊急になり得るため正確な出生前診断を行うことが重要である。今回，胎児期に縦隔 LM が増大し，子宮外分娩時治療（ex utero intrapartum treatment: EXIT）を施行した一例を経験したので報告する。

【症例】在胎 24 週時の胎児エコーで羊水内に嚢胞性病変を指摘された。27 週の胎児 MRI で左腋窩から左側胸部皮下に多房性嚢胞性腫瘤を認めた。内部は T1WI 低信号，T2WI 高信号を呈し，明らかな充実成分は認めず LM が疑われた。さらに縦隔にも心臓を取り囲むように同様の嚢胞構造を認め，一連の LM 病変と考えられた。この時点では胎児水腫は明らかでなかったが，縦隔病変は緩徐に増大傾向であったため慎重に経過観察した。35 週に陣痛発来あり，胎児エコー・MRI で縦隔病変の急速な増大を認めた。両肺および心臓は高度に圧排され，胸腹水貯留，皮下浮腫が出現し，胎児水腫を呈していた。縦隔病変は気管前面を覆うように頚部まで増大しており，娩出後の気道確保困難が予測されたため，EXIT を行う方針として緊急帝王切開術が施行された。児頭娩出後直ちに挿管を行い，児頭娩出から 5 分で経胸壁エコー下に右胸腔穿刺を施行。十分にリンパ液が吸引されたことを確認し胎児娩出となった。EXIT 時間 14 分，Apgar score 3/3 であった。

【まとめ】胎児 LM は局在により適切な分娩時期 / 方法を選択する必要があるため，正確な出生前診断と各科の連携が重要と考えられる。

胎児①

29. 出生前診断にて肺分画症が疑われた嚢胞性疾患の 2 例

○八木 勇磨，渡井 有，佐藤 英章，鈴木 孝明，田山 愛，安藤 晋介，福永 奈津
昭和大学横浜市北部病院　こどもセンター　小児外科

出生前診断にて大血管からの栄養血管流入をみとめた嚢胞性疾患を経験した。画像診断とともに文献的考察を加えて報告する。

【症例 1】男児：在胎 21 週胎児超音波検査にて右下肺野に高輝度領域を確認し肺分画症の疑いで当院産科へ紹介となった。周産期異常はなく在胎週数 39 週 1 日，出生時体重 3194 g，Apgar score 9/9 で経膣分娩にて出生した。生後の画像診断でも右横隔膜に接する栄養血管右肺内肺分画症が確認された。外来にて待機手術のため経過観察中であるが臨床症状は認めていない。

【症例 2】男児：在胎 30 週 1 日に胎児超音波検査にて左横隔膜下，胃背側に最大径約 30 mm の腫瘤性病変を認め当院紹介となった。胎児 MRI にて同部位の腫瘤へ大動脈からの栄養血管を認め肺葉外肺分画症と診断した。在胎週数 38 週 4 日，出生時体重 2310 g，Apgar score 8/9 経膣分娩にて出生した。臨床症状はなく外来にて経過観察としたが経時的に腫瘤は縮小し生後 3 ヶ月時の画像診断では 9 mm ほどの病変となっていた。その後腫瘤はさらに縮小し描出不能となった。

【考察】肺分画症では定義上大動脈から病変部へ向かう栄養血管が存在する。超音波検査装置の精度が向上したために診断率が近年上昇し，症例 2 の如く自然消失例も報告されている。胎児超音波所見では嚢胞の性状や嚢胞以外の高輝度像に特徴を持つとされているが手術に至らない症例では CPAM などとの合併や鑑別診断が困難な症例もあり今後，治療戦略の構築が要される。

〈一般口演 8〉

胎児②

30. 在胎期間中に出現した先天性食道裂孔ヘルニアの一例

○高林 江里子 [1)]，石戸谷 俊太 [1)]，佐々木 智章 [1)]，八巻 利弘 [1)]，
渡邊 尚史 [1)]，藤本 弥臣 [1)]，長屋 建 [2)]，平澤 雅敏 [3)]
[1)] 旭川医科大学病院　放射線科，[2)] 同　新生児科，[3)] 同　小児外科

【症例】母親は 32 歳, G=1（abortion）, P=0 であり, 特記すべき既往歴はない。妊娠 27 週で FGR（-2.9SD）を指摘され，当院へ紹介となった。妊娠 30 週の MRI で小頭症，小眼球症を認め，奇形症候群が疑われた。妊娠 37 週の胎児エコー検査で心臓の背側に嚢胞状構造の出現を認め，再度 MRI を撮像した。嚢胞状構造は腸管と連続しており，食道裂孔ヘルニアが疑われた。妊娠 41 週で陣痛が発来し，経腟分娩で 2510 g の男児を出生した。Apgar score は 8/9 で蘇生は要しなかった。生後 1 日に行った上部消化管造影で短食道を認め，胃全体が横隔膜上に脱出していた。高度の逆流を認めたため，生後 8 日に噴門形成術および胃瘻造設術を施行した。術後経過は良好であったが，1 歳半の時点で嘔吐が頻回となり，再手術を行った。その後は無症状で経過しており，外来でフォローしている。

【考察】食道裂孔ヘルニアは，開大した食道裂孔から胃の一部あるいは全体が縦隔内に脱出する，横隔膜ヘルニアの一つである。出生 1000 人に 1 人の発症頻度と報告されており，Bochdalek 孔ヘルニアに比して稀な疾患である。大多数は乳児期以降に発症し，胎児期および新生児期の発症率は低い。高率に合併奇形を伴うとされており，本症例でも小頭症，小眼球症，水晶体欠損，難聴と多彩な合併症を認めた。臨床的には Galloway–Mowat 症候群を疑っているが，遺伝子検査は未施行である。本症例は当初 FGR として紹介されたが，胎児 MRI によって様々な異常が確認できた。更に慎重なフォローを重ねた結果，食道裂孔ヘルニアを出生前に診断し，早期の治療が可能であった貴重な症例である。

胎児②

31. 胎児画像診断で嚢胞性腫瘤を呈したメッケル憩室の１例

○三上 敬文[1)]，小笠原 有紀[1)]，西崎 直人[2)]，大日方 薫[2)]，吉田 幸洋[3)]，
泉 浩[4)]，冨田 茂樹[4)]，京極 伸介[5)]，岡崎 任晴[1)]
[1)]順天堂大学　浦安病院　小児外科，[2)]同　小児科，[3)]同　産婦人科，[4)]同　病理診断科，[5)]同　放射線科

【目的】今日までメッケル憩室の胎児診断の報告は稀である。今回，胎児超音波検査や MRI にてメッケル憩室の胎児診断に関して示唆に富む症例を経験したので報告する。
【症例】症例は38週3日，経膣分娩にて出生した男児。出生時体重2525 g, Apgar score 8点（1分），9点（5分）。妊娠 20 週の胎児超音波検査で左下腹部に低エコー域を呈する 15 mm 大の腫瘤を認めた。35 週でその腫瘤の大きさは 30 mm と拡大していた。胎児 MRI では T1 強調像で低～中等度の信号域，T2 強調像で高信号域を呈し，嚢胞壁に明らかな腸管壁構造はなく，腸間膜嚢腫やリンパ管嚢腫が考えられていた。出生後，臨床症状は認めなかったが，腹部超音波検査や CT において左腹部に 30 mm 大の腫瘤を認めたため，腸間膜嚢腫が最も疑われ，腹腔鏡にて腹腔内検索を施行した。腫瘤はトライツ靭帯より 45 cm の小腸より発生し，小腸内腔と連続していた。腫瘤を含む小腸を部分切除し，残存小腸は端々吻合した。病理学的に異所性胃粘膜を認めるメッケル憩室であった。術後 18 ヶ月で合併症なく順調に経過している。
【考察】胎児 MRI で腸管壁構造を伴う T1-high，T2-low を呈する腫瘤はメッケル憩室の可能性があると報告されている（Lesieur E, et al. 2017）。しかし，今回の症例はそれぞれ逆の信号を呈していた。これは MRI における胎便の描出が空腸で T2 high，回腸で T1 high となることが関係していると考えられた。胎児の腹部嚢胞性腫瘤を考える際，鑑別にメッケル憩室を挙げる必要があるが，今後メッケル憩室の胎児画像診断について更なる検討の必要性が示唆された。

胎児②

32. 臍帯嚢胞精査による胎児 MRI で尿膜管遺残が診断可能であった一例

○松原 佳子，谷 千尋，成田 圭吾，赤木 元紀，本田 有紀子，粟井 和夫
広島大学病院　放射線診断科

胎児臍帯嚢胞は胎児超音波診断が可能な疾患である。近年，臍帯嚢胞と尿膜管開存との関連が報告されている。我々は，臍帯嚢胞の診断を契機に胎児 MRI で尿膜管遺残が診断可能であった一例を経験したので，文献的考察を加えて報告する。
【症例】妊娠 16 週に胎児超音波で臍帯内に長径 3 cm 大の嚢胞を指摘され，臍帯嚢胞が疑われて当院紹介となった。超音波で経過観察され，妊娠 34 週に胎児 MRI が施行された。MRI では胎児の膀胱と臍を連続するような管腔構造が認められ，尿膜管遺残が疑われた。エコーで指摘されていた臍帯の嚢胞は確認できなかった。40 週 4 日に経膣分娩で出生した（Apgar score 9/10）。分娩後，胎児側の臍帯に複数の嚢胞構造が認められ，病理診断でも臍帯嚢胞と確認された。出生後の経腹超音波では膀胱頂部が臍部に向かってテント状に伸展している像が認められた。日齢 2 日目の膀胱造影では造影剤が臍部より漏出する像が見られた。日齢 7 日目に手術となり，膀胱頂部の尿膜管開口部を含め，尿膜管の切除を行った。6 ヶ月目の経過観察時に超音波で異常が認められず，創部も良好であったため終診となった。
【考察】尿膜管遺残症は生命予後の良好な疾患ではあるが，放置しておくと感染のリスクがあり，成人後には遺残部から発癌する可能性もある。周産期から対処法を考える上で，胎児 MRI による早期診断は有用であると考えられる。

胎児②

33. 胎児 MRI と新生児 MRI で経過が追跡できた出血性卵巣嚢腫の 1 例

○藤岡 菜実子 [1)]，斉藤 彰俊 [1)]，大矢知 昇 [2)]，笠井 真祐子 [3)]
[1)] 山梨県立中央病院　放射線診断科，[2)] 同　小児外科，[3)] 同　産科

【症例】 30 歳代女性。0 経妊 0 経産。妊娠 31 週の超音波検査にて，胎児腹腔内に約 50 mm 大の単房性嚢胞性病変を認めた。胎児 MRI では，嚢胞内部は T2WI で高信号・T1WI 低信号を呈し，消化管との連続性なく卵巣由来の病変と考えられ，卵巣嚢腫が第一に疑われた。内部には隔壁が認められたが，血腫成分は明らかではなかった。その後，超音波検査で嚢胞の 2 層構造が指摘され血腫も疑われたが，縮小傾向であったため経過観察されていた。常位胎盤早期剥離が疑われ，妊娠 40 週 2 日に緊急帝王切開にて出生。出生後の経過は良好であった。日齢 5 時の MRI では，T2WI で高信号を呈し隔壁を有する腫瘤内に，腫瘤状の中等度信号を認め, DWI では低信号を呈しており, 血腫と考えられた。日齢 9 に嚢胞を穿刺すると，内部から凝血塊が吸引され，卵巣嚢胞の茎捻転による出血と考えられた。今後は再度 MRI を撮像し，卵巣奇形種の有無も検索していく。
【結語】 胎児 MRI で卵巣嚢腫が疑われ，出生後の MRI で茎捻転による出血と診断された 1 例を経験した。

胎児②

34. MD 双胎児に認めた巨大仙尾部奇形腫

○田中 章太 [1)]，緒方 公平 [1)]，日根 幸太郎 [1)]，玉置 一智 [1)]，水書 教雄 [1)]，
荒井 博子 [1)]，川瀬 泰浩 [1)]，黒岩 実 [2)]，小澤 司 [3)]，与田 仁志 [1)]
[1)] 東邦大学医療センター　大森病院　新生児科，[2)] 同　小児外科，[3)] 同　心臓血管外科

【はじめに】 仙尾部奇形腫は仙骨の先端より発生する奇形腫であり，外方へ突出または骨盤内・腹腔内へ進展する腫瘍で, 胎児例では高拍出性心不全や DIC の原因となり致死的となる場合も少なくない。今回我々は TTTS を合併した MD 双胎児に認めた巨大仙尾部奇形腫を経験した。胎児期より画像がフォロー出来た，貴重な症例と考え，これを報告とする。
【症例】 症例は MD 双胎の第一子。在胎 20 週 4 日に TTTS stage1 を主訴に前医から紹介受診。胎児鏡下レーザー焼灼術が施行されたが，経過中在胎 22 週頃から膀胱背側から骨盤外へと進展する腫瘤を認めた。腫瘤は急速に増大し，内部に充実成分・嚢胞成分・石灰化成分も認め，胎児 MRI も参考に巨大仙尾部奇形腫と診断した。母体 Mirror 症候群の適応で在胎 28 週 1 日，体重 1498 g，Apgar スコア 2 点（1 分），6 点（5 分）で緊急帝王切開にて出生。出生後は超音波検査の他に，造影 CT と MRI を実施した。呼吸循環動態が落ち着いた日齢 11 に全身麻酔下の腫瘍容積減量術・栄養血管結紮術を予定したが，循環動態が破綻し，栄養血管の結紮のみ行い閉腹した。術後無尿の状態となり，再減圧術も行ったが改善なく日齢 27 に永眠された。剖検では毛髪や骨成分を含む腫瘤であり，手指や足趾の形成が見られる部分も認めた。
【考察】 仙尾部奇形腫の生命予後因子は腫瘍側因子と胎児側因子に分けられるが，MD 双胎児はその未熟性から特に胎児側因子を増強しやすいと考えられる。今回は腫瘍が巨大であり，早産に加え，腫瘍側因子も相まって救命が困難であった。
【結語】 MD 双胎は仙尾部奇形腫の胎児側因子を増強しやすいと考えられる。発生早期からの画像が得られた貴重な症例であった。

〈一般口演 9〉
腹部①

35. 幼児期に診断された幽門狭窄症の 1 例

○米山 知寿，田附 裕子，高山 慶太，塚田 遼，上野 豪久，山中 宏晃，高間 勇一，阪 龍太，奥山 宏臣
大阪大学　小児外科

幽門狭窄症は出生後早期に診断治療される。今回我々は幼児期に診断された乳児期発症の幽門狭窄症の 1 例を経験したので報告する。症例は 5 歳男児。普通食を摂取すると腹痛を認め食物アレルギーに伴う好酸球性胃腸炎が疑われた。そのため離乳食摂取開始後，経腸栄養剤を主とした栄養摂取をおこなっていた。本人も好んで経腸栄養剤を摂取するため，直近の 1 年は固形物をほとんど摂取していなかった。造影検査で胃排泄の遅延を認めたが超音波検査で幽門肥厚は認めなかった。好酸球性胃腸炎を疑い実施した上部・下部消化管内視鏡およびカプセル内視鏡検査では，好酸球性胃腸炎は否定的であった。転院後再度実施した超音波検査で胃排泄遅延と胃から十二指腸への内容物の噴射状流出を認めた。再度内視鏡検査を実施し，内視鏡は通過するものの幽門が全く弛緩せず，送気ガスも通過しないことより幽門狭窄と診断した。治療は腹腔鏡補助で実施した。十二指腸の Kocher 授動術後，臍アプローチにて直視下に幽門形成術を行った。術後経過は良好で，術後 4 日目より飲水開始し，5 日目より経口摂取開始した。経口摂取開始後，腹痛の出現はないが経口摂取に対する恐怖感があり徐々に経腸栄養剤を離脱する予定である。
【まとめ】長期にわたる嘔吐・腹痛は，アレルギー症状以外に器質的疾患を合併している可能性もある。哺乳が可能であった幽門狭窄は乳児期以後に発症することがあり，繰り返す画像検査が診断に有用であった。

腹部①

36. 内臓逆位に合併した中腸軸捻転の一例

○中谷 優子 [1)]，中川 基生 [1)]，高木 大輔 [2)]，大橋 香子 [1)]，小澤 良之 [1)]，芝本 雄太 [1)]
[1)] 名古屋市立大学大学院医学研究科　放射線医学分野，[2)] 同　腫瘍・免疫外科学

【症例】生後 25 日男児。胎児期より内臓錯位が疑われていた。在胎 39 週 4 日，出生体重 3042 g，正常分娩で出生した。出生時に施行された超音波検査では左側下大静脈を認め，胃や脾臓は右側に位置しており，内臓逆位と考えられた。日齢 1 日で嘔吐あり，腸回転異常症の可能性が考慮されたが，経過観察で改善したため退院となっていた。日齢 23 日に再度嘔吐が出現，前医救急外来を受診し緊急入院となったが，中腸軸捻転を含めた外科的疾患を考慮され日齢 25 日で当院小児科に転科となった。当院転院後，造影 CT 検査が施行された。whirlpool sign は不明瞭であったが，腸間膜の浮腫，上腸間膜動脈の途絶，十二指腸の捻転を疑う所見を認めた。中腸軸捻転が疑われ，手術を施行することとなった。手術では腸間膜が反時計回りに 540 度捻転している所見がみられ，中腸軸捻転と診断された。術後は発熱や腸蠕動の低下を認めたものの，徐々に改善し日齢 40 日で退院となった。その後の経過は良好である。
【考察】本症例は造影 CT にて中腸軸捻転に特徴的といわれる whirlpool sign が不明瞭であり，内臓逆位を合併していたことで診断に難渋した。しかし，腸間膜の浮腫や上腸間膜動脈の途絶などの間接所見により，中腸軸捻転を疑うことができ早期の手術につなげることができた。
【結論】内臓逆位の症例における中腸軸捻転の造影 CT において，whirlpool sign が不明瞭であっても間接所見に注目することで診断につなげることができる。

腹部①

37. 毛髪胃石によりイレウスを発症した 1 女児例

○松寺 翔太郎，渡邊 峻，谷 有希子，山口 岳史，荻野 恵，土岡 丘
獨協医科大学　第一外科

【はじめに】毛髪胃石は経口摂取された毛髪が胃内で一塊となったもので，稀にイレウスを引き起こす。今回我々は毛髪胃石によるイレウスに対し小開腹にて胃石を摘出した 1 例を経験したので報告する。
【症例】11 歳女児。腹痛・嘔吐が出現し近医を受診，胃腸炎の診断で経過観察となった。しかしその後も症状改善なく再度前医を受診し，腹部造影 CT 検査にてイレウスが疑われ当科紹介となった。初診時，体温は 37.6℃，腹部は平坦・軟で下腹部に圧痛を認めた。血液生化学所見では炎症所見の上昇，著明な低張性脱水を認めた。前医の腹部造影 CT 検査より，非絞扼性の内ヘルニアを疑った。イレウス管を挿入したところ，多量の血性排液を認めたため緊急手術を施行した。中腹部正中切開にて開腹すると，Treitz 靭帯から 200 cm の小腸内に腫瘤性病変を触知した。小腸を縦切開すると 6 × 4 cm 大の毛髪胃石を認め摘出した。術後 6 日目の造影検査にて胃内に造影欠損像を認め，毛髪胃石の残存を疑い EGD を行ったところ毛髪胃石を認めた。内視鏡的摘出を試みたが困難で，前回と同じ小開腹創にて開腹し摘出した。また，この EGD の際に前庭部の胃潰瘍を認めた。術後経過は良好で，食毛症に対する心理カウンセリングも継続し術後 9 日目に退院した。
【考察】毛髪胃石の治療は内視鏡的もしくは外科的摘出が必要とされる。本症例では，CT 画像で毛髪胃石と同定出来ていれば初回手術で根治出来ていたと考えられる。毛髪胃石の特有な画像所見とイレウスの原因となり得ることを再認識しておくべきである。
【結語】毛髪胃石によるイレウスを発症した 1 例を経験したため，若干の文献的考察を交えて報告する。

腹部①

38. 磁性玩具の誤飲による腸閉塞の一例

○小川 雄大 [1]，渡邉 稔彦 [1]，大野 通暢 [1]，田原 和典 [1]，菱木 知郎 [1]，藤野 明浩 [1]，
金森 豊 [1]，北村 正幸 [2]，宮嵜 治 [2]，野坂 俊介 [2]
[1] 国立成育医療研究センター　外科，[2] 同　放射線診療部

小児の異物誤飲は日常的に見られるが，胃内に達した時点で自然排泄が期待できることが多い。しかし，複数個の磁石誤飲は磁石同士が消化管壁を挟む形で停留し様々な症状を起こす危険性がある。今回，数十個もの磁性玩具誤飲により腸閉塞を発症した症例を経験したので報告する。症例は 1 歳 9 か月の女児。嘔吐のため前医を受診したところ腹部単純写真で複数個の異物陰影と拡張した小腸像が認められたため当院紹介となった。母によると小球状の磁性玩具を何度か口に入れ，その都度吐き出させたとのことだった。当院撮影の腹部単純写真も前医と同様で，異物の移動がなく口側小腸の拡張像も残存していた。腹部造影 CT では腹腔内遊離ガスや腹水はなかったが，異物に起因する金属アーチファクトのため消化管の評価は困難であった。異物誤飲による腸閉塞と診断，絞扼を否定できず異物の自然排泄も期待できないと判断し緊急手術を行った。術中所見は小腸の 3 つのループが絡み合って内瘻化し，同部が閉塞機転となった腸閉塞であった。それぞれ腸管ループを楔状に切開して瘻孔を切除すると，瘻孔内に多数の磁性玩具を認めた。術中透視で取り残しの有無を検索すると，より口側の小腸に異物陰影を認めたため透視下に場所を特定し，小腸を切開して異物除去を行った。最終的に 37 個の小球状磁性玩具を除去した。術後経過は良好である。本症例は複数の腸管が複数個磁石によりループを形成し瘻孔化していたことと瘻孔が完成されたものであったことから異時性に磁性玩具を誤飲していたことが考えられた。複数個の磁石誤飲は重篤な合併症を起こしうることを認識し，早期の外科的治療の介入を考慮しなければならない。

〈一般口演 10〉
腹部②

39. 術前 CT colonography が有用であった小児横行結腸血管腫の一例

○小坂 征太郎[1)]，越智 崇徳[1)]，古賀 寛之[1)]，工藤 孝広[2)]，鈴木 一廣[3)]，荒川 敦[4)]，
八尾 隆史[4)]，桑鶴 良平[3)]，清水 俊明[2)]，山高 篤行[1)]
[1)] 順天堂大学医学部　小児外科・小児泌尿生殖器外科，[2)] 同　小児科・思春期科，
[3)] 同　放射線科，[4)] 同　人体病理病態学講座

症例は 11 歳女児。繰り返す下血を主訴に前医を受診し，高度の貧血を認め（Hb 5.8 g/dl），精査加療目的に当科緊急入院となった。腹部超音波検査および造影 CT 検査では病変部を同定できず，メッケルシンチグラフィも陰性であった。下部消化管内視鏡検査で横行結腸に管腔内の約 2/3 周を占める 1.5 cm 大の無茎性ポリープ（Is）を認めた。腫瘍は易出血性のため十分な生検が行えず，病理組織学的悪性度の評価は困難であった。悪性腫瘍の可能性が否定できないこと，無茎性で腫瘍の深達度も不明であったことから，内視鏡的切除ではなく外科的切除を選択した。手術アプローチ法の決定，および術中腫瘍の位置が同定できない可能性を考慮し，術前に CT colonography（CTC）を施行し，腫瘍の正確な位置を把握し得た。臍を含む約 5 cm の腹部正中切開で開腹し，CTC の所見通り横行結腸中部に漿膜を覆うように血管増生を認め，腫瘍の位置が容易に同定された。術中迅速病理診断で，腫瘍近傍腸間膜の腫大したリンパ節に悪性所見を認めなかったことから，リンパ節郭清は行わずに腫瘍を含む横行結腸部分切除を施行した。病理組織診断で，良性の毛細血管性血管腫と診断された。術後経過は良好で，第 11 病日に軽快退院となった。今回，我々は小児では非常に稀な横行結腸血管腫の症例を経験した。術前 CTC は，腫瘍の正確な位置を把握し，手術アプローチ法を決定する上で極めて有用であった。

腹部②

40. グリセリン浣腸の透視下観察が排便障害の評価に有用であった 1 例

○鈴木 啓介，森田 香織，中原 さおり
日本赤十字社医療センター　小児外科

症例は 5 歳，両大血管右室起始症術後の女児。S 状結腸型の Hirschsprung 病に対して月齢 6 に Duhamel 法による根治術を施行した。2 歳頃より排便障害が出現し著明な直腸の拡張を認めたため，洗腸を導入した。3 歳時に無神経節直腸と引き下ろし腸管の間の隔壁形成が判明し，内視鏡下に隔壁切除術を施行した。術直後はグリセリン浣腸のみで排便を得られていたが，術後 4 ヵ月時に拡張した直腸内に便の充満を認めたため洗腸を再開した。今回，5 歳時に再度グリセリン浣腸による排便管理を試みた。しかし，浣腸後 30 分以上経過してから数回に分けて少量の反応便を認め，腹痛や食欲不振が 2 ～ 3 時間持続し，著しい QOL の低下を認めたため，グリセリン浣腸による腸管の反応を透視を用いて評価することとした。グリセリンの腸管刺激性の変化を最小限にするように血管造影剤で 2 倍希釈したグリセリン 60 ml を浣腸して観察した。浣腸後も無神経節直腸の蠕動は乏しく，約 30 分後に便意と共に引き下ろし腸管の強い蠕動が見られた。蠕動は肛門まで伝わるものの肛門が開かないために排便されず，蠕動が跳ね返されて造影剤が回盲弁を越えて回腸まで逆流するのが確認された。この結果により残存した無神経節直腸の蠕動不良と内肛門括約筋の弛緩不全が排便障害の原因と考えられ，浣腸による排便管理は難しいと判断した。現在，外科的介入を検討中である。直腸肛門奇形や Hirschsprung 病，二分脊椎などの疾患では術後も排便障害が残存し，排便管理に苦慮する症例が少なくない。今回，透視下にグリセリン浣腸を施行したことで，腸管の反応をリアルタイムに観察することができ，排便障害の病態評価や管理方法の検討において有用であった。

腹部②

41. 小児期留置 VP シャントが成因と考えられる腹膜悪性中皮腫の一例

○小坂 征太郎[1)]，越智 崇徳[1)]，岡和田 学[1)]，野崎 由美[2)]，鈴木 一廣[3)]，
荒川 敦[4)]，加藤 俊介[2)]，桑鶴 良平[3)]，八尾 隆史[4)]，山高 篤行[1)]
[1)]順天堂大学医学部　小児外科・小児泌尿生殖器外科，[2)]同　腫瘍内科，[3)]同　放射線科，
[4)]同　人体病理病態学講座

症例は 23 歳女性。出生後に高位空腸閉鎖に対し，閉鎖部近位側空腸を tapering 後に空腸空腸吻合が行われたが，縫合不全から腹膜炎をきたした既往がある。また，4 ヶ月時には髄膜炎から水頭症を発症して VP シャントが留置され，小児期にシャントトラブルから再留置が計 3 回行われている。その後外来経過観察は途絶えていたが，今回，8 年ぶりに嘔吐，食欲不振を主訴に来院。腹部 CT 検査で上腹部を中心に多発巨大嚢胞を認め，胃を壁外性に圧迫していた。VP シャント留置が嚢胞形成の成因となった可能性を考慮し，チューブ腹側を左前胸部に外瘻後，左胸腔内に再留置した。その後も嚢胞の縮小は得られず，経皮嚢胞内ドレナージでも改善が得られなかったため，開腹嚢胞摘出術の方針となった。嚢胞は腹壁，胃壁，後腹膜と強固に癒着しており全摘出は困難であった。術中迅速病理診断で嚢胞壁に悪性所見を認めなかったため，実質臓器損傷を生じない範囲での減圧嚢胞切除に留め，ドレナージチューブを留置し終了した。術後経口摂取が可能となり退院となったが，外来通院中にイレウスを発症し，イレウス管挿入による消化管減圧保存療法を開始した。術後ドレナージチューブを留置していた左側腹部に皮下腫瘍，VP シャントを一時的に外瘻とした左前胸部に腫瘍性病変が出現し，CT 上もその増大の速さから悪性の可能性が示唆された。腹部皮下腫瘍生検および左前胸部腫瘍切除を施行し，病理組織診断で腹膜悪性中皮腫の診断に至った。全身状態から積極的治療の導入は困難と判断し，緩和医療の方針となり，開腹嚢胞摘出術から 4 ヶ月，病理学的確定診断から 1 ヶ月で永眠。診断，治療に苦慮した症例であり，文献的考察を加えて報告する。

腹部②

42. 腹腔鏡下に摘出し得た後腹膜腫瘍の術前画像診断の検討

○益子 貴行[1),2)]，矢内 俊裕[1),2)]，東間 未来[2)]，吉田 志帆[2)]，後藤 悠大[2)]，産本 陽平[2)]，加藤 愛香里[2)]
[1)]茨城県立こども病院　小児泌尿器科，[2)]同　小児外科

【緒言】後腹膜腫瘍は鏡視下手術の良い適応である。当科で腹腔鏡下に摘出しえた 4 例の画像診断をまとめて報告する。

【症例】症例 1）12 歳女児。クッシング症候群で発症した左副腎腫瘍。US，CT，MRI で脂肪成分を含まない辺縁整な，左副腎部に一致した径 2.2 cm の腫瘤を認めた。病理診断は副腎皮質腺腫であった。症例 2）10 歳男児。消化器症状の精査で発見された右副腎腫瘍。US，MRI で境界明瞭で辺縁整な，右副腎部に一致した径 2.3 cm の腫瘤を認めた。病理診断は神経節腫であった。症例 3）7 歳女児。両下肢の脱力精査で発見された膵体部腫瘍。US，CT，MRI で膵体尾部に境界明瞭で辺縁整な，拡散障害を伴わない，緩徐な造影効果を認める径 2.3 cm の腫瘤を認めた。病理診断は後腹膜由来の神経節芽腫であった。症例 4）7 歳男児。夜尿精査で発見された左後腹膜腫瘍。US，CT，MRI で境界明瞭で辺縁整な，拡散障害を呈さず不均一な造影効果を有し，副腎に接する径 8.5 cm の腫瘍を認めた。病理診断は後腹膜由来の神経節腫であった。

【結果】全例で周術期合併症なく腹腔鏡手術が施行された。最長 5 年の経過観察期間中に再発や転移は認めていない。いずれの腫瘍も画像診断で石灰化を認めなかった。同時期に開腹手術を施行した神経芽腫 3 例と径 17 cm の巨大な成熟奇形腫とは術前の画像診断で鑑別可能であった。

【考察】画像診断で神経節腫と神経芽腫との鑑別は困難であるとされているが，術前の画像診断でサイズが小さく，境界明瞭で辺縁整な後腹膜腫瘍においては腹腔鏡手術の適応があると考えられた。

〈一般口演 11〉
腹部③

43. 超音波検査で消退してゆく過程が捉えられた臍腸管遺残症の 1 例

○三谷 泰之 [1)]，窪田 昭男 [2)]，諸冨 嘉樹 [1)]，渡邉 高士 [2)]，合田 太郎 [2)]，
加藤 紘隆 [2)]，西川 正則 [3)]，市田 和香子 [3)]，山田 利英 [3)]
[1)] 泉大津市立病院　小児外科，[2)] 和歌山県立医科大学　第 2 外科，[3)] 大阪母子センター　放射線科

臍腸管（卵黄腸管）は通常，胎生 7，8 週頃に閉鎖・消失するが，メッケル憩室などその一部が出生後にも遺残するものを臍腸管遺残という。出生後に消退することは極めて稀である。われわれは，出生直後に超音波検査（US）で臍腸管遺残と診断したが，その後徐々に消退してゆく過程を捉えることが出来た症例を経験したので報告する。

症例は，女児で，妊娠経過に異常はなく 39 週 6 日に経膣分娩で出生した。出生体重は 2950 g で，Apgar score は，5 分 8 点，10 分 8 点であった。羊水は混濁していた。出生 5 分後に暗赤色の血便の排泄を認めた。下血の原因検索のために行った US，造影 CT，消化管造影で腸回転異常症，腸管虚血，器質的疾患は否定的であった。母体感作による新生児乳児食物蛋白誘発胃腸症を疑い，絶食・TPN 管理としていたが，大量の血便は生後 3 日まで持続した。メッケル憩室からの出血を考え，H2 ブロッカーの投与を開始した。その後，血便は徐々に減量し日齢 6 には血便は認められなくなり成分栄養剤を開始した。日齢 7 に ^{99m}Tc-pertechnetate を用いたメッケル憩室シンチグラフィを行ったところ，臍に一致して淡い RI の集積を認めた。リアルタイムに US で同部位を観察したところ，RI の集積部位に一致して右腹腔内に連続する管腔構造物を認めた。臍部に肉眼的異常所見は認めなかった。下血の再燃がなく，イレウス症状を認めなかったため保存的治療を継続した。US を定期的に行っていたところ，臍直下の腹腔内管腔構造物は徐々に消退し 4 ヶ月時には消失した。H2 ブロッカーの投与を中止したがその後も下血は認めていない。

現在，1 歳となり腹部症状は認めていない。画像的に臍腸管遺残は描出できず，メッケル憩室シンチグラフィも陰性であり，手術は行わずに外来経過観察中である。

腹部③

44. 小児虫垂炎における病理診断の推測―CT 対 US―

○大林 樹真 [1),2)]，川口 拓哉 [1)]，川口 皓平 [1),2)]，大山 慧 [1)]，長江 秀樹 [1)]，
古田 繁行 [1)]，脇坂 宗親 [1)]，齋藤 祐貴 [3)]，岡村 隆徳 [4)]，北川 博昭 [1)]
[1)] 聖マリアンナ医科大学　外科学　小児外科，[2)] 同　病理診断科，[3)] 同　放射線科，[4)] 同　超音波センター

【目的】急性虫垂炎の病理診断の予測が画像診断から可能かどうかを，来院時画像検査（CT，US）を用いて後方視的に検討した。

【方法】当施設で 2014 年から 2016 年の 3 年間に急性虫垂炎と診断され病理組織診断可能であった 144 例を対象とした。病理診断がカタル性は除外し，蜂巣炎性，壊疽性虫垂炎の CT 検査（CT）および超音波検査（US）上で計測した虫垂最大径で病理診断が予測可能か比較した。また病理学的穿孔の評価を漿膜炎の有無で比較した。統計学的解析は Student's t-test を用い，$p<0.05$ と有意差ありとした。統計学的有意差を認めた因子は虫垂最大径の ROC 曲線を作成し，カットオフ値を求めた。

【結果】CT は 56 例中 1 例がカタル性虫垂炎で，虫垂最大径は蜂巣炎性虫垂炎（n=23）で 9.18 ± 2.1 mm，壊疽性虫垂炎（n=32）で 12.1 ± 2.0 mm（$p<0.01$）。病理学的漿膜炎を認めた群（n=28）で 11.2 ± 2.44 mm，認めなかった群（n=28）で 11.5 ± 3.9 mm と差が無かった（p=0.74）。US は 88 例中 3 例がカタル性虫垂炎で，虫垂最大径は蜂巣炎性虫垂炎（n=37）で 9.24 ± 1.68 mm，壊疽性虫垂炎（n=48）で 10.9 ± 2.9 mm（$p<0.01$）。漿膜炎有り群（n=34）で 10.9 ± 3.2 mm，無し群（n=54）で 9.74 ± 2.08 mm（p=0.04）。CT における蜂巣炎性虫垂炎と壊疽性虫垂炎のカットオフ値は 11.5 mm，US では 9.90 mm だった。US における漿膜炎のカットオフ値は 9.80 mm だった。

【結語】小児における虫垂径と病理学的診断には一定の法則が見いだされそれぞれの画像においてカットオフ値を提示できた。画像的虫垂径は病理組織の予測が可能で，適切な術後抗生剤投与設定の一因子となり得る可能性が指摘できた。

腹部③

45. 小児腹痛患者に対する MRI 診断の初期経験

○井上 明星[1)]，田中 克典[2)]，星野 絵美[2)]，奥野 計寿人[2)]，
小島 正継[3)]，赤堀 浩也[3)]，太田 裕之[3)]，目片 英治[3)]
[1)]東近江総合医療センター　放射線科，[2)]同　小児科，[3)]同　外科

【目的】急性虫垂炎の診断および除外を目的とした MRI 検査の初期経験の結果を報告すること。
【方法】対象は 2017 年 6 月以降に腹痛の原因精査を目的に MRI が行われた 15 症例（平均年齢 11.5 歳；6-15 歳；M:F=6:9）。症状は腹痛（n=15），発熱（n=3），嘔気嘔吐（n=3），下痢（n=1）であった。撮像には 1.5T-MRI と 18-channnel surface coil を用いた。撮像シーケンスは T2WI（HASTE），脂肪抑制 T2WI（HASTE），True-FISP の軸位断像および冠状断像，DWI（b=50, 800），T1WI（VIBE）の軸位断像である。視覚的に虫垂腫大と脂肪抑制 T2WI での周囲高信号あるいは DWI 高信号を認めた場合に虫垂炎と診断した。T2WI での虫垂径，T1WI，T2WI，DWI および ADCmap における虫垂壁と内腔の信号および脂肪抑制 T2WI での周囲組織の高信号を視覚的に評価した。
【結果】MRI 診断は蜂窩織炎性虫垂炎（n=4），穿孔性虫垂炎（n=1），腸間膜リンパ節炎（n=3），右卵巣腫瘤（n=1），異常なし（n=6）であった。MRI 診断が異常なしの症例の臨床診断は便秘（n=3），胃腸炎（n=1），ケトン血性嘔吐症（n=1），不定愁訴（n=1）であった。正常虫垂は非虫垂炎の 9/10 例に同定可能であった。虫垂炎群と非虫垂炎群で虫垂径は 6.6 mm と 5.5 mm であり，T2WI での内腔の高信号は 5/5 と 4/10，DWI での高信号は 5/5 と 2/10 であった。DWI 高信号を示した症例のうち ADCmap で低値を示したのは虫垂炎群で 5/5，非虫垂炎群で 0/2 であった。
【結論】MRI は放射線被曝および造影剤の使用なしに小児急性虫垂炎の診断が可能であると考えられた。

腹部③

46. Cornelia de Lange 症候群に併発した小児盲腸捻転の 3 例

○風間 麻優子[1),2)]，野坂 俊介[3)]，大西 志麻[4)]，辻 聡[4)]，植松 悟子[4)]，藤野 明浩[5)]，
金森 豊[5)]，岡本 礼子[3)]，窪田 満[1)]，石黒 精[2)]
[1)]国立成育医療研究センター　総合診療部，[2)]同　教育研修部，[3)]同　放射線診療部，
[4)]同　救急診療科，[5)]同　外科

【はじめに】小児の盲腸捻転（以下本疾患）は稀であるが，診断遅延は腸管壊死に繋がり迅速な対応が必要である。本疾患は重症心身障害児に多く，特徴的顔貌を主徴とし精神発達遅滞を伴う Cornelia de Lange 症候群（以下 CdLS）での報告が多い。症状は非特異的で訴えも乏しく，画像診断の果たす役割は大きい。
【症例提示】CdLS の自験 3 例を提示する。全例で本疾患と術前診断できた。全例が胃瘻造設術，噴門形成術後である。症例 1：11 歳 女児。2 日間続く食欲不振で来院し，腹部単純撮影で右上腹部に限局性拡張腸管像を認めた。造影 CT で whirl sign と隣接する拡張腸管を認めた。注腸造影で横行結腸に beak sign を認めた。発症から 36 時間で緊急手術を施行し，盲腸は時計回りに 360 度捻転するも，穿孔・壊死を認めなかった。症例 2：9 歳 女児。2 日間続く嘔吐で来院し，腹部単純撮影で右上腹部に限局性拡張腸管像を認めた。造影 CT で whirl sign と隣接する拡張腸管を認めた。発症から 36 時間で緊急手術を施行し，盲腸は反時計回りに 360 度捻転するも穿孔・壊死を認めなかった。症例 3：4 歳 男児。当日発症の活気不良，腹部膨満で来院し，腹部単純撮影で左側腹部に拡張腸管像を認めた。造影 CT で上行結腸と思われる場所に beak sign を認め，口側は拡張していた。発症 20 時間の緊急手術では，腸回転異常を認め，盲腸は時計回りに 180 度捻転し，捻転部にピンホール状の穿孔を認めたが壊死はなかった。
【まとめ】CdLS 患児が腹部症状を示す際には，腹部単純撮影に続く速やかな造影 CT が診断に有用で，早期診断は腸管壊死回避に繋がる。

〈一般口演 12〉
その他

47. 小児悪性腫瘍に併発する救急疾患　レビュー

○半田 淳比古[1)]，野崎 太希[1)]，槇殿 文香理[1)]，岡部 哲彦[1)]，
森田 有香[1)]，藤田 和俊[3)]，河野 達夫[3)]，栗原 泰之[1)]
[1)]聖路加国際病院　放射線科，[2)]アイオワ大学　放射線科，[3)]東京都立小児総合医療センター　診療放射線科

Children with cancer are at increased risk for life-threatening emergency either from cancer itself, or related to cancer treatment. These conditions need to be assessed and treated as early as possible to reduce morbidity and mortality. Cardiothoracic emergency includes pericardial effusions and cardiac tamponade, massive hemoptysis, superior vena cava syndrome, pulmonary embolism, and pneumonia. Abdominal emergency includes mechanical obstruction and intussusception, gastrointestinal perforation and tumor rupture, intestinal GVHD, acute pancreatitis, typhlitis, and obstructive uropathy. Radiological imaging plays a vital role in the diagnosis of these emergencies. Here, we will review clinical features and imaging findings of pediatric oncologic emergencies including a review of most current literatures. Key radiological images will be presented to highlight the radiological approach to the diagnosis.

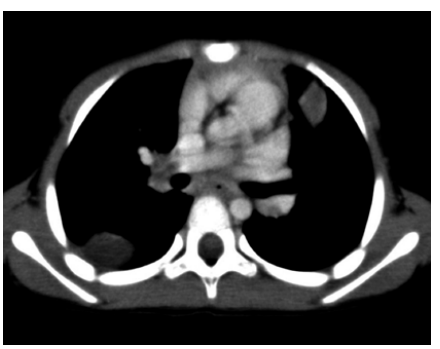

その他

48. 鎮静下 MRI の成功率は 2-4-6 ルール遵守により変わることはなかった

○永見 健[1)]，吉村 友里[1)]，古川 理恵子[2)]，中田 和佳[2)]，相原 敏則[2)]
[1)]自治医科大学附属病院　中央放射線部，[2)]自治医科大学　とちぎ子ども医療センター　小児画像診断部

【背景・目的】MRI 検査時の鎮静に関する共同提言が小児関連三学会から提案されてこの 5 月で 5 年になる。自治医科大学とちぎ子ども医療センターでは，2017 年 1 月の電子カルテ更新を機にこの提言で推奨度 A とされている，いわゆる 2-4-6 ルール（詳細は共同提言 24 頁参照）の実運用を開始した。運用開始前の約 4 ヶ月に渡る準備期間中から運用開始後も，患者家族のみならず医師，看護師からも，空腹だと入眠しないのではないかとの意見が寄せられた。幸い運用開始後 1 年余りが経過した今，そのような意見を聞くことはほとんどなくなった。この機会に，鎮静に成功（鎮静剤を投与して MRI 検査を試み，診断に足る画像が得られたもの）した割合を 2-4-6 ルール適用の有無で分け，比較してみることとした。
【対象】2016 年 5 月～ 2018 年 1 月までの間に鎮静下に MRI を施行した児 994 名。内 2-4-6 ルールを適用しなかった児（a）が 529 名, 適用した児（b）が 465 名。年齢の平均は a が 24 ヶ月（0 日～ 439 ヶ月），b が 29 ヶ月（3 日～ 444 ヶ月）。
【方法】上記期間中の鎮静下 MRI を施行した児について 2-4-6 ルールを適用した児と適用しなかった児の成功率の比較を行った。入眠していなくても検査が成功したものは「成功」とした。
【結果】2-4-6 ルールを適用した児の成功率は 93.7%（436/465），適用しなかった児の成功率は 90%（476/529）であった。鎮静前の食事制限の有無で成功率に差はなかった。
【結語】2-4-6 ルールを適用しても成功率に差はないと思われる。

その他

49. air が診断の鍵となった，中心静脈カテーテル血栓の画像所見

○大橋 香子，中川 基生，中谷 優子，小澤 良之，下平 政史，芝本 雄太
名古屋市立大学大学院医学研究科　放射線医学分野

【目的】中心静脈（CV）カテーテルを長期留置している症例では，先端に血栓が生じることがある。当院で CV カテーテル先端に単純 CT で air を認め, 造影後に血栓の存在が明らかになる症例が散見されたため, 画像所見の検討を行った。
【方法】症例は 8 例（年齢 1 ～ 44 歳：平均 15.4 歳）。CV カテーテル留置期間は 9 ～ 264 日（平均 71 日）。1）単純 CT で血栓の診断が可能か視覚的評価を行い，血栓と周囲血液の吸収値の差も比較した。2）air と血栓の大きさの比較も行った。
【結果】1）air の所見をのぞき，視覚的に単純 CT では血栓を検出することできたのは 2 例のみであった（25%）。血栓と血液の CT 値はそれぞれ平均 55H.U.，41H.U. であった。吸収値の差が 20H.U. 以上だった例は 2 例のみであった。2）air と血栓の大きさは相関係数 0.48 と軽度の正の相関があった。
【考察】本研究により，単純 CT では air のみが血栓を示唆する所見となりうることが明らかになった。air と血栓の大きさには正の相関があったが，air に比し血栓が著明に大きい症例もあり，air の大きさから血栓の大きさを予測することは困難と考えられた。
【結語】CT にて CV カテーテル先端に air を認めた場合は血栓の可能性を考慮し，適切な対応をとる必要がある。

その他

50. 血管可視化装置による上肢の静脈走行の分類―装置の長所と限界―

○岡本 健太郎，伊藤 佳史
東京医科歯科大学　小児外科

【目的】昨年の本学会で，末梢挿入型中心静脈カテーテル（PICC）挿入の際，血管可視化装置を用いた挿入法を報告した。しかし，検索不能例があることも経験した。本装置の長所と限界を検討する。
【方法】成人 100 人を対象に両上肢屈側の肘窩から手関節までの皮静脈を撮影し，走行パターンを調べ，分類を行った。静脈を血管可視化装置で確認できなかったものは計測不能とした。分類について I，II，IV 型は Goto による分類，III 型は「プロメテウス　解剖学アトラス」を参考にした。計測不能だった血管を超音波診断装置にて再度検索した。
【結果】右手 43 肢, 左手 38 肢が計測可能であり, I 型 27.2%, II 型 38.3%, III 型 26.0%, IV 型 8.6% であった。血管走行の全体像を追えたのは約 40% であった。また，肘正中皮静脈が欠如する IV 型が約 11 人に 1 人の割合で存在した。また，計測不能だった血管は脂肪で覆われていたり，筋肉や腱の下に入り込んでいた。
【考察】血管可視化装置により血管走行は把握しやすかったが，超音波診断装置の方が血管の検索感度は高かった。両装置の併用で，より安全な PICC 挿入が可能と考えられた。

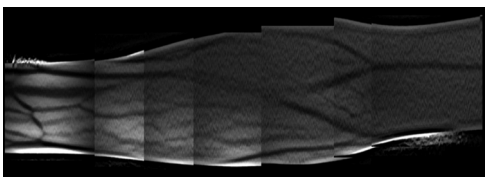

51. 外傷性脾損傷（Ⅲ b）後の仮性動脈瘤に対して血管塞栓術を施行した一例

○川見 明央[1)]，増本 幸二[1)]，新開 統子[1)]，石川 未来[1)]，田中 尚[1)]，
相吉 翼[1)]，原田 舟[2)]，斎田 司[2)]，森 健作[2)]
[1)]筑波大学医学医療系　小児外科，[2)]同　放射線医学

症例は 4 歳男児。自宅で転倒して腹部をフローリングに殴打し，受傷した。直後から腹痛，嘔吐，顔面蒼白が出現し前医を受診したが，便秘症と診断され帰宅した。腹痛が持続したため，3 日後に再度前医を受診した。腹部超音波で腹水を指摘され，精査加療目的に当科入院となった。造影 CT で脾の広汎かつ不均一な造影不良と被膜破綻を伴った脾損傷を認めたが，造影剤の血管外漏出や仮性動脈瘤の形成はなかった。3 日前の転倒を契機とした外傷性脾損傷Ⅲ b 型と診断した。入院時，上腹部を中心に軽度の圧痛を認めた。血液検査で Hb 10.0 g/dL と軽度貧血を認めたが，BP: 120/84 mmHg，HR: 102 bpm と循環動態は安定しており保存加療を行った。入院後の循環動態は安定し腹痛は自然に軽快したが，入院 2 週間後に行った造影 CT で 5 mm 大の脾仮性動脈瘤が新たに指摘された。入院を延長し，仮性動脈瘤に対して連日腹部超音波で観察を行ったが，仮性動脈瘤は 3 週間経過しても縮小傾向を認めなかったため，受傷後 36 日目に経カテーテル動脈塞栓術（TAE）を施行し，選択的に histoacryl® を用いて仮性動脈瘤を塞栓した。小児の外傷性脾損傷においては CT 所見に基づいた重症度分類と治療方針の決定が行われ，循環動態の安定した症例では保存加療が選択される。保存加療を行う場合には遅発性合併症の出現に注意して経過観察を行う必要があるが，その方法に関して一定の基準はない。今回我々は重要な遅発性合併症の一つである脾仮性動脈瘤を受傷後 2 週間で診断し，超音波検査が経過観察に有用であり，最終的には TAE で良好な治療効果を得た症例を経験したので報告する。

日本小児放射線学会誌論文投稿のお願い

日本小児放射線学会誌は，年間 3 回（うち 1 回は学会抄録集）発行となります。
編集委員会では，会員の方より独創的な，新しい研究成果を盛り込んだ良質の論文の投稿を歓迎いたします。
日常診療で日々お忙しいこととは存じますが，会員諸兄姉より多くの論文の投稿をお待ちしております。

論文投稿先　〒 355-0055　埼玉県東松山市松風台 4-62
メディカル教育研究社内　日本小児放射線学会誌編集部
TEL 0493-35-3305　FAX 0493-35-4587
E-mail: medical@k.email.ne.jp

日本小児放射線学会　編集委員会
委員長　河野 達夫

日本小児放射線学会雑誌

第 34 巻増刊号（Vol.34, Supple.）2018 年 5 月 31 日発行
発行／北川 博昭
編集／第 54 回日本小児放射線学会学術集会
会長　北川 博昭
発行所　日本小児放射線学会事務局
〒 355-0055　埼玉県東松山市松風台 4-62
株式会社メディカル教育研究社内
TEL : 0493-35-3305　FAX : 0493-35-4587
E-mail：office@jspr-net.jp
制　作　株式会社メディカル教育研究社
〒 355-0055　埼玉県東松山市松風台 4-62
TEL : 0493-35-3305　FAX : 0493-35-4587

第 54 回日本小児放射線学会学術集会
協賛・協力一覧

第 54 回日本小児放射線学会学術集会開催にあたり
下記の企業の皆様にご協賛，ご協力をいただきました。
ここに深甚たる感謝の意を表します。

第 54 回日本小児放射線学会学術集会
会長　北川 博昭

バイエル薬品株式会社
シーメンスヘルスケア株式会社
キヤノンメディカルシステムズ株式会社
ノボノルディスクファーマ株式会社
株式会社ムトウ
シップヘルスケアリサーチ＆コンサルティング
　株式会社
株式会社島津製作所
富士電機株式会社
株式会社ツムラ
PSP 株式会社
株式会社フィリップス・ジャパン
株式会社ジェイ・エム・エス
富士フィルムメディカル株式会社
株式会社六濤
バルコ株式会社
帝人ファーマ株式会社
アステラス製薬株式会社
中外製薬株式会社
田辺三菱製薬株式会社
GE ヘルスケア・ジャパン株式会社
ソルブ株式会社
クラシエ薬品株式会社
第一三共株式会社
アストラゼネカ株式会社
株式会社根本杏林堂
EIZO 株式会社
横河医療ソリューションズ株式会社
ムンディファーマ株式会社
ラドセーフテクニカルサービス株式会社
ミヤリサン製薬株式会社
金原出版
エーザイ株式会社
アミン株式会社
ネスレ日本株式会社
塩野義製薬株式会社

放射性医薬品・放射標識抗CD20モノクローナル抗体

放射性医薬品／生物由来製品／劇薬／処方箋医薬品注）　注）注意—医師等の処方箋により使用すること 薬価基準収載

ゼヴァリン®インジウム（^{111}In）静注用セット

ZEVALIN® indium injection　インジウム（^{111}In）イブリツモマブ チウキセタン（遺伝子組換え）注射液調製用

抗悪性腫瘍剤・放射標識抗CD20モノクローナル抗体

放射性医薬品／生物由来製品／劇薬／処方箋医薬品注）　注）注意—医師等の処方箋により使用すること 薬価基準収載

ゼヴァリン®イットリウム（^{90}Y）静注用セット

ZEVALIN® yttrium injection　イットリウム（^{90}Y）イブリツモマブ チウキセタン（遺伝子組換え）注射液調製用

●効能・効果、用法・用量、警告、禁忌及び併用注意を含む使用上の注意等につきましては、製品添付文書をご参照ください。
警告、禁忌及び併用注意を含む使用上の注意の改訂に十分ご留意ください。

製造販売元

mundipharma　**ムンディファーマ株式会社**

〒108-6019　東京都港区港南 2-15-1

®：ZEVALIN、ゼヴァリンは登録商標です。

発売元・資料請求先

富士フイルム RIファーマ株式会社

〒104-0031　東京都中央区京橋 2-14-1 兼松ビル　TEL 03(5250)2620

ホームページ：http://fri.fujifilm.co.jp

2017年3月作成

放射線安全管理の【セーフティパートナー】として

作業環境測定機関（11-28）

ラドセーフテクニカルサービス株式会社

■本　　社／〒141-0031 東京都品川区西五反田2-12-19　五反田ＮＮビル3階　TEL.03-5759-6011㈹　FAX.03-5759-6022
■テクニカルセンター／〒341-0018 埼玉県三郷市早稲田5丁目18番18号　TEL.048-959-4880㈹　FAX.048-959-4884
■京　都　支　店／〒602-8105 京都府京都市上京区日暮通下立売上る天秤町　TEL.075-811-4669㈹　FAX.075-841-4021

http://www.radsafe.co.jp/

プロトンポンプ・インヒビター　エソメプラゾールマグネシウム水和物カプセル

ネキシウム®カプセル 10mg 20mg

薬価基準収載

処方箋医薬品注）

注）注意－医師等の処方箋により使用すること

効能・効果、用法・用量、効能・効果に関連する使用上の注意、
禁忌を含む使用上の注意等については添付文書をご参照ください。

販売元（資料請求先）
第一三共株式会社
東京都中央区日本橋本町3-5-1

製造販売元（資料請求先）
アストラゼネカ株式会社
大阪市北区大深町3番1号
0120-189-115
（問い合わせフリーダイヤル メディカルインフォメーションセンター）

2015年1月作成

未来人です。
少し先の未来から
来ました。

あなたが想像する未来では、
車が空を飛んでいますか。
ロボットがお世話してくれていますか。
ところで医療の未来はどうですか。
オーダーメイドの薬。
手のひらでわかる健康診断。
病気の事前予測。
バイオの力があれば、実現できるかも。
詳しくは未来で。

バイオでしか、
行けない未来がある。

すべての革新は患者さんのために
CHUGAI 中外製薬
Roche ロシュ グループ

創造で、想像を超える。

血漿分画製剤 特定生物由来製品 処方箋医薬品注)

献血 静注用人免疫グロブリン製剤

献血ベニロン®-I

生物学的製剤基準
〈乾燥スルホ化人免疫グロブリン〉

薬価基準収載

静注用 500mg
静注用 1000mg
静注用 2500mg
静注用 5000mg

注)注意－医師等の処方箋により使用すること

効能・効果、用法・用量、禁忌を含む使用上の注意等については添付文書をご参照ください。

販売
TEIJIN 帝人ファーマ株式会社
〒100-8585 東京都千代田区霞が関3丁目2番1号
資料請求先：メディカル情報グループ 0120-189-315

製造販売
一般財団法人 化血研 化学及血清療法研究所
〒860-8568熊本県北区大窪一丁目6番1号
資料請求先：一般財団法人 化学及血清療法研究所

VEN906-MC-1801-3
2018年1月改訂

生きたまま腸まで届く

生菌製剤
ミヤBM®細粒
MIYA-BM® FINE GRANULES

生菌製剤
ミヤBM®錠
MIYA-BM® TABLETS

酪酸菌（宮入菌）製剤
Clostridium butyricum MIYAIRI 株

【効能・効果】腸内菌叢の異常による諸症状の改善

【用法・用量】<ミヤBM® 細粒> 通常、成人1日1.5～3gを3回に分割経口投与する。なお、年齢、症状により適宜増減する。
<ミヤBM® 錠 > 通常、成人1日3～6錠を3回に分割経口投与する。なお、年齢、症状により適宜増減する。

【使用上の注意】1.副作用:宮入菌を有効成分とする製剤（宮入菌製剤）を使用した症例641例中、報告された副作用は無かった。
2.適用上の注意:アミノフィリン、イソニアジドとの配合により着色することがあるので、配合を避けることが望ましい。

キラリと光るグローバルプロバイオティクス製薬企業
miyarisan ミヤリサン製薬株式会社
資料請求先：[事業戦略部学術課] 東京都北区上中里1丁目10-3 TEL03-3917-1191 FAX03-3940-1140

薬価基準収載

2015年4月作成 154544_AA5

CHEST WAY（チェストウェイ） 胸骨プレート

CHEST WAY プレート

CHEST WAY スタビライザー

漏斗胸挙上術を、低侵襲で簡便に。
CHEST WAY を用いることにより、小さく目立たない手術創から漏斗胸を修正できます。

バキュームベル

吸引源に接続して陰圧を発生させ、
漏斗胸などに対して胸骨及び肋骨を持ち上げるものです。
サイズを豊富に用意しており、
こども・大人・女性、左右非対称や
特殊な胸郭変形の方などにも対応可能です。



セラファーム　弾性ストッキング

長時間にわたる手術時の、足の疲労軽減に

SOLVE All for Health Care　ソルブ株式会社
〒222-0033 神奈川県横浜市港北区新横浜 2-2-15 パレアナビル 4F
TEL：045-476-3000　FAX：045-476-3001　URL: http://www.solve-net.com

Kracie

患者さんの飲み忘れ、気になりませんか？

Bid or Tid?

コンプライアンスを考えて―
1日2回のクラシエ医療用漢方製剤

医療用漢方製剤において、分２製剤と分３製剤を処方した場合の服薬コンプライアンスの比較

医学と薬学 66(1):117-122_2011

■ **飲み忘れについて**
飲み忘れは分２製剤で少ない結果となりました。

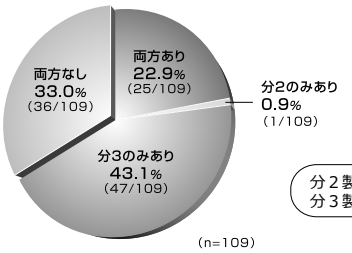

■ **製剤に対する印象**
ライフスタイルにあう漢方製剤として、分２製剤のほうがより支持されました。

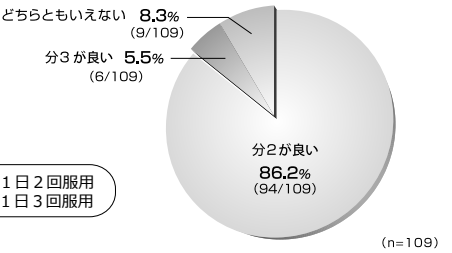

分２製剤: KB: １日２回服用
分３製剤: EK: １日３回服用

医療用医薬品ウェブサイト「漢・方・優・美」http://www.kampoyubi.jp

■ 製品の「用法・用量」、「使用上の注意」等については製品添付文書をご参照ください。

クラシエ 薬品株式会社
［資料請求先］〒108-8080 東京都港区海岸3-20-20

薬価基準適用外

沈降精製百日せきジフテリア破傷風不活化ポリオ（セービン株）混合ワクチン

テトラビック 皮下注シリンジ

（ワクチン・トキソイド混合製剤　生物学的製剤基準）

生物由来製品　劇薬　処方箋医薬品（注意-医師等の処方箋により使用すること）

※効能・効果、用法・用量、接種不適当者を含む接種上の注意等については、添付文書をご参照ください。

製造販売元
一般財団法人 阪大微生物病研究会
香川県観音寺市瀬戸町四丁目1番70号
〈資料請求先〉吹田市山田丘3番1号

販売元〈資料請求先〉
田辺三菱製薬株式会社
大阪市中央区道修町3-2-10

2015年7月作成（B5 1/2）

Nemoto

細かな設定を要求される小児造影CT検査を行うために、専用インターフェースを搭載。

シンプルな操作性とスピーディーな設定を両立した「小児専用インターフェース」。
必要な時に必要な情報を見やすく表示。更に適切な注入条件設定を可能にします。

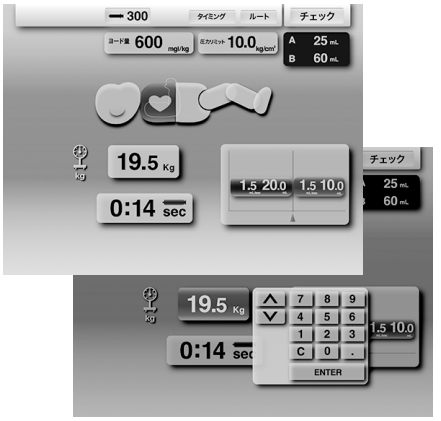

造影剤が0.1mL単位で設定でき、より詳細な設定条件を反映した検査が可能となります。

造影剤の投与速度や投与量が正確に設定でき、適切な造影能での検査が可能となります。 小児 CT 検査に最適な専用画面を用意しました。

DUAL SHOT GX7
CT CONTRAST DELIVERY SYSTEM

株式会社 根本杏林堂 東京都文京区本郷2-27-20 TEL.03-3818-3541
http://www.nemoto-do.co.jp

EIZO®

メディカルモニターソリューション
RadiForce®

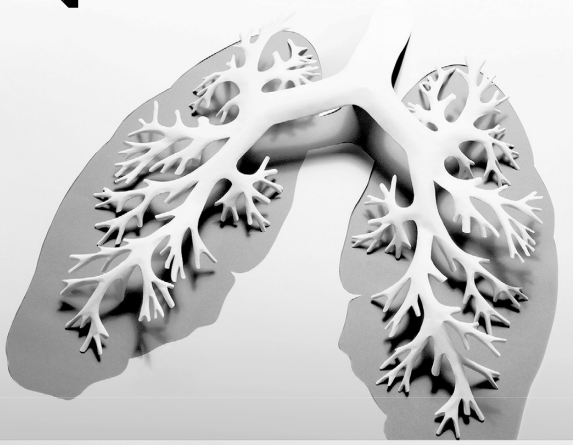

NEW RadiForce® RX660
6MP 76 cm(30.0)型カラー液晶モニター

extracting the essence.

EIZO株式会社 営業1部メディカル課(東京)03-5764-3404 本社 〒924-8566 石川県白山市下柏野町153番地
札幌 011-737-6601 仙台 022-212-8751 名古屋 052-232-7701 北陸 076-277-6790 大阪 06-4807-7707 広島 082-535-7701 福岡 092-715-7706
www.eizo.co.jp

ShadeQuest™

YOKOGAWA

先生、ありがとう。

もっとたくさんの、
ありがとうのために

わたしたちは期待される未来医療分野を視野に、
ICTの活用を通じて、医療従事者の皆様を支えてまいります。

横河医療ソリューションズ株式会社

〒167-0051　東京都杉並区荻窪4-30-16 藤澤ビルディング
TEL:03-6383-6272　FAX:03-6383-6280
http://www.yokogawa.com/jp-mis

富士のサーベイメータ・測定器

より正確に、より簡単に。

富士電機は国内の放射線計測器メーカーとして、
最も長い歴史と実績を持っており、その製品・システムは
原子力施設を始め研究所、病院、大学等、幅広くご使用頂いております。
当社は今後も信頼の技術力でより良い製品を提供し、
お客様の放射線安全管理をサポートいたします。

富士電機
Innovating Energy Technology

富士電機株式会社
東京都品川区大崎1-11-2
ゲートシティ大崎イーストタワー
TEL 03-5435-7049

まだないくすりを
創るしごと。

世界には、まだ治せない病気があります。
世界には、まだ治せない病気とたたかう人たちがいます。
明日を変える一錠を創る。
アステラスの、しごとです。

明日は変えられる。
astellas
アステラス製薬株式会社
www.astellas.com/jp/

小児画像診断
金原出版
小児科 臨床放射線

小児科 子どもを診るすべての医師のために
2018年 6月号 本体2,600円（＋税）
小児科医のための新しい画像診断の知識
▶脳機能画像法を用いた子どもと親のこころの脳科学研究の動向（島田浩二）▶関節エコー（土田聡子）
▶磁化率強調画像法:SWI（岩崎博樹）▶Superb Microvascular Imaging:SMI（大野康治）
▶3次元･4次元胎児心エコー（前野泰樹）▶胎児MRI（種元智洋）▶カプセル内視鏡（南部隆亮）
▶^{13}N-アンモニアPET（深澤隆治）▶FDG-PET 腫瘍（納所 洋）▶FDG-PET 炎症（西村謙一）

臨床放射線 「画像診断」と「放射線治療」の両面から臨床をサポート
2018年 7月号 本体2,600円（＋税）
小児画像診断における放射線被曝低減への取り組み
▶特集にあたって（相田典子）▶日本における小児CTの現状（宮嵜 治）
▶若年者頭部CTの線量低減撮像法（前田恵理子）▶心臓CT検査時の被曝線量に影響する因子（藤井佳美）
▶小児整形外科診療における放射線被曝低減（永山泰教）
▶画像診断ガイドラインの導入による正当化（Justification）の実践（福田篤志）

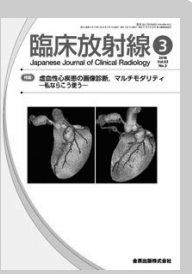

金原出版 〒113-0034 東京都文京区湯島2-31-14 TEL03-3811-7184（営業部直通） FAX03-3813-0288
本の詳細、ご注文等はこちらから http://www.kanehara-shuppan.co.jp/

GE Healthcare

ママの
「がんばって」が
聴こえるMRI検査へ。

SILENT SCAN

GEから、世界初[*1]、騒音の出ない[*2] MR 誕生。

＊1＝2013年10月調査　＊2＝検査環境音＋ dB以下

GEヘルスケア・ジャパン
カスタマー・コールセンター 0120-202-021
www.gehealthcare.co.jp

GE imagination at work

Discovery MR750w Expert 3.0T
医療機器認証番号 223ACBZX00061000
Optima MR450w Expert 1.5T
医療機器認証番号 223ACBZX00032000
JB17102JA

ziosoft

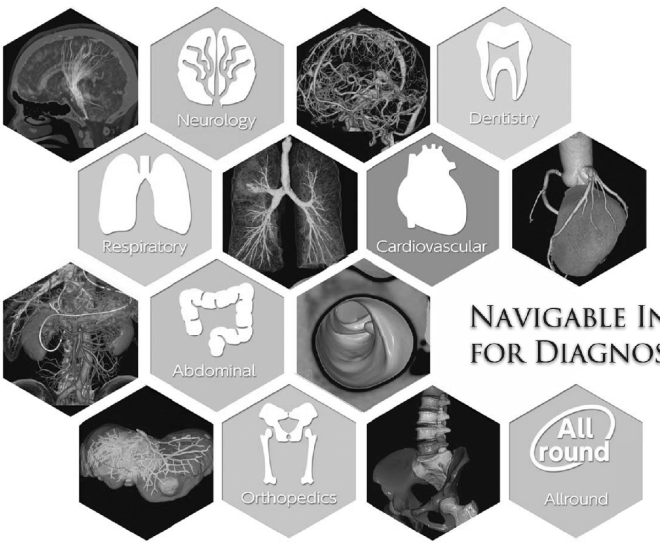

NAVIGABLE INTELLIGENT VISUALIZATION
FOR DIAGNOSIS AND TREATMENT

3D医用画像処理ワークステーション

ziostation2

一般的名称：汎用画像診断装置ワークステーション　販売名：ザイオステーション２　PLUS　薬事認証番号：223ABBZX00032000

詳しくは▶ ザイオソフト 検索

AMIN 販売代理店 アミン株式会社 〒113-0033 東京都文京区本郷2-27-20 本郷センタービル TEL:03-5689-2323 FAX:03-5804-4130 http://www.hi-amin.co.jp/

ziosoft 製造販売元 ザイオソフト株式会社 〒108-0073 東京都港区三田 1-4-28 http://www.zio.co.jp/